

USE OF CBCT IN ENDODONTIC THERAPY

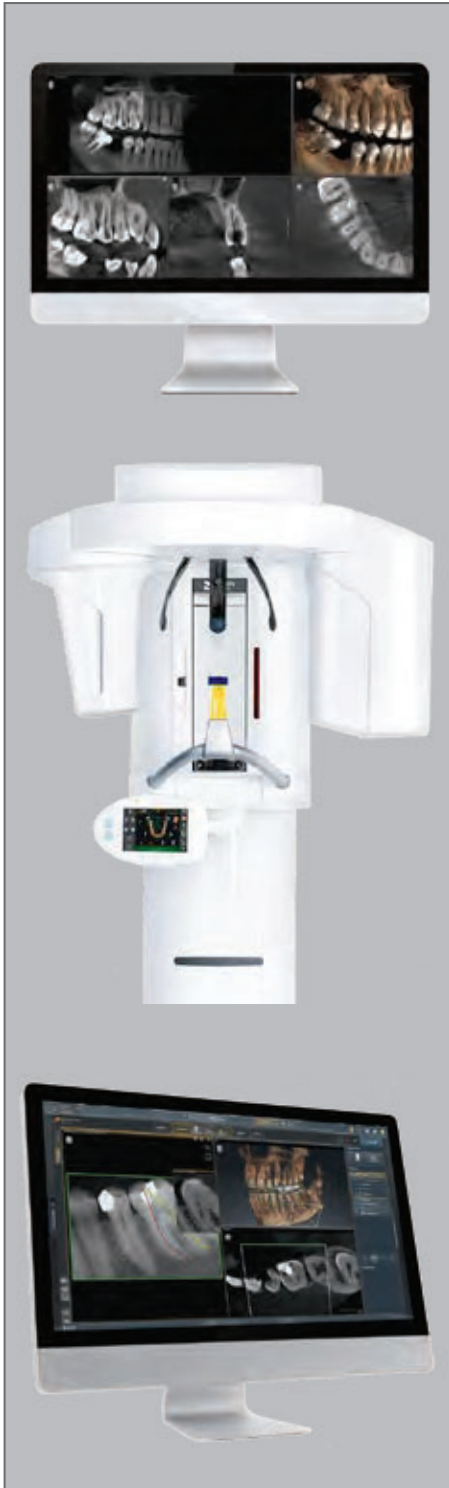UTILIZAREA CBCT ÎN TERAPIA ENDODONTICĂ

Dr. Bogdan Oprea^{1,2} Dr. Angelica Oprea¹, Dr. Iulian Țigău¹, Dr. Alina Liteanu¹, Bianca Oprea³, Paula Tiugan²,

¹⁾ Private practice - Corident Pro

²⁾ Faculty of Medicine "Lucian Blaga" University of Sibiu

³⁾ University of Medicine, Pharmacy, Science, and Technology „George Emil Palade” of Târgu Mureș



Orthophos SL 3D
Unitate de imagistica 3D
de la Dentsply Sirona

Abstract

The CBCT is undoubtedly the new quality standard for radiological examination in dentistry. The transition from 2D to 3D imaging is a big step forward for all areas of dentistry. Without denying or neglecting the qualities of 2D Xray imaging, it is time to turn our attention to 3D imaging that paves the way for another level of quality information of which the dentist can benefit for examination, diagnosis, planning and control. Initially used mainly as an indication for surgical pathology / implantology, CBCT has a great potential to become an essential element of diagnosis and planning for many other areas of dentistry, including endodontics. In this article we will present how CBCT and associated software can be used in daily practice to increase the quality of endodontic treatments.

Key-words: Orthophos SL, CBCT, x-ray, endodontics, software, SICAT Endo, imaging 2D, imaging 3D, periapical xray, treatment planning, ALARA, Low Dose

Rezumat

CBCT-ul reprezintă, fără urmă de îndoială noul standard de calitate în ceea ce privește examinarea radiologică în stomatologie. Trecerea de la imagistica 2D la cea 3D reprezintă un mare pas înainte pentru toate domeniile stomatologiei.

Fără a nega sau neglija calitățile radiografiilor 2D, este momentul să ne îndreptăm atenția spre imagistica 3D care deschide calea spre un alt nivel al calității informației pe care medicul stomatolog o are la dispoziție pentru examinare, diagnostic, planificare și control.

Folosit inițial în special ca indicație pentru patologia chirurgicală - implantologie, CBCT-ul are un mare potențial să devină un element esențial de diagnostic și planificare pentru foarte multe alte domenii ale stomatologiei inclusiv endodonția. În cadrul acestui articol vom prezenta modul în care CBCT-ul și Software-urile asociate pot fi utilizate în practica cotidiană pentru creșterea calității tratamentelor endodontice.

Cuvinte cheie: Orthophos SL, CBCT, radiografie, endodonție, software, SICAT Endo, imagistică 2D, imagistică 3D, radiografie periapicală, planificarea tratamentului, ALARA, doză scăzută

Introducere

Examinarea radiologică reprezintă o componentă esențială a protocolului de diagnostic, planificare și realizare a oricărui tratament endodontic. Deși radiografia periapicală a reprezentat pentru decenii sursa de informații radiologice, aceste tipuri de radiografii au limite clare, impuse de formatul lor 2D.

Apariția CBCT-ului (3D) a permis depășirea limitelor oferite de radiologia 2D și extinderea utilizării lui în foarte multe din domeniile stomatologiei.

În domeniul endodonției, CBCT-ul își găsește utilizarea de-a lungul întregului protocol terapeutic: diagnostic, planificare, execuție, control imediat și pe termen lung.

Diagnostic

Diagnosticul în endodonție se bazează pe: evaluarea semnelor subiective descrise de pacient, istoricul medical și dentar, examenul clinic și radiologic.

Examenul clinic este pasul preliminar înainte de a stabili tipul de examen radiologic necesar. Alegerea între examinarea 2D și cea 3D trebuie să țină cont de raportul dintre beneficiile oferite de cantitatea suplimentară de informații și protecția pacientului. Nu trebuie neglijat faptul că CBCT-ul este o tehnologie care utilizează radiații X iar utilizarea lui trebuie să aibă mereu în vedere reducerea potențialelor riscuri și maximizarea beneficiilor pacienților.

Radiografia 2D este limitată în special de comprimarea informațiilor 3D într-o imagine 2D care conduce la suprapunerea elementelor anatomice cu consecințe negative asupra calității informațiilor. Examinarea CBCT depășește aceste neajunsuri, permițând o vizualizarea 3D a relației dinților cu structurile anatomice învecinate, iar în cazul tratamentelor endodontice o vizualizare 3D a sistemului endodontic al fiecărui dinte la o rezoluție acceptabilă și cu o doză redusă de radiație. Ee J și colaboratorii (Bibliografie pct. 2) au publicat un studiu care a comparat diferențele între alegerea planurilor de tratament folosind inițial radiografia periapicală și apoi CBCT-ul. Una din concluziile studiului a relevat o variație între 56,6% și 66% a modificării diagnosticului și a planului de tratament stabilit pe baza radiografiei periapicale după examinarea CBCT.

În etapa de diagnostic, CBCT-ul poate fi util pentru:

- detectarea leziunilor periapicale de dimensiuni mici, înainte ca acestea să fie vizibile pe radiografiile 2D;
- diagnosticul diferențial al leziunilor extinse radiotransparente de variațiile normale ale densității osoase;
- evaluarea leziunilor periapicale din punct de vedere al dimensiunii și localizării (fig.1);
- diagnosticul diferențial în cazul durerilor difuze cu etiologie necunoscută și identificarea relațiilor neobișnuite cu structurile anatomice;
- identificarea fisurilor/ fracturilor radiculare dificil de identificat pe o imagine 2D. Este cazul, în special, al fracturilor radiculare verticale;
- identificarea resorbțiilor interne și/sau externe;
- evaluarea traumatismelor dentare;
- identificarea canalelor radiculare suplimentare la dinții cu tratamente endodontice deja realizate și cu simptomatologie nespecifică (Fig.2) - Bibliografie pct. 1.

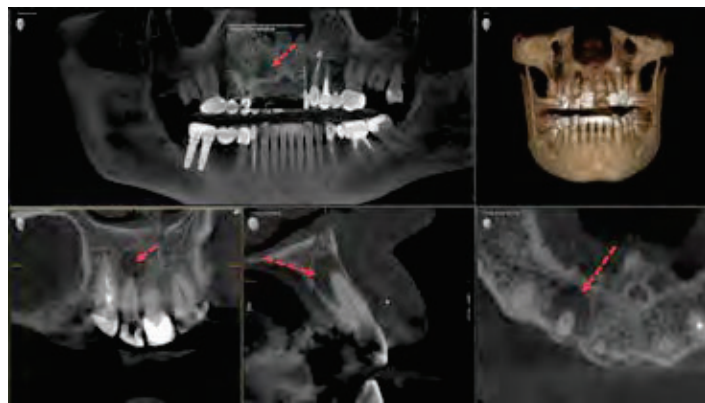


Fig. 1 Evaluarea unei leziuni periapicale la nivelul dintelui 1.2 pe o examinare CBCT (Orthophos SL).

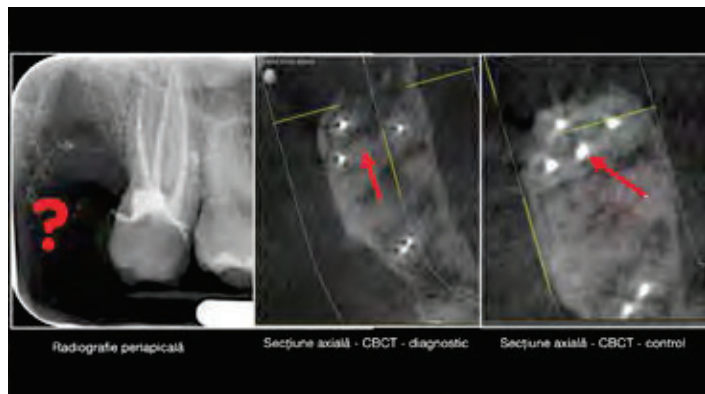


Fig. 2 Molarul 1.7 cu simptomatologie nespecifică: sensibilitate la percute laterală.

Radiografia periapicală (Fig. 2, stânga) sugerează un tratament endodontic reușit în timp ce secțiunea axială din cadrul CBCT-ului de diagnostic (mijloc) identifică canalul MB2 netratat. Secțiunea axială în cadrul CBCT-ului de control (dreapta) ilustrează obturația radiculară la nivelul canalului MB2.

În conformitate cu declarația comună a Asociației Americane a Endodontiștilor și a Academiei de Radiologie Orală și Maxilo Facială publicată în 2015 (Bibliografie pct. 3), utilizarea CBCT-ului ca instrument de diagnostic este indicată în următoarele situații:

1. Pacienți cu simptome și semne clinice nespecifice sau contradictorii asociate dinților tratați sau netratați endodontic;
2. Diagnosticul și managementul traumatismelor dentoalveolare limitate, fracturilor radiculare, luxații și/sau deplasarea dinților cu fracturi alveolare localizate fără alte leziuni extinse la nivelul țesuturilor moi sau a altor zone maxilo-faciale;
3. Localizarea și diagnosticul diferențial al resorbțiilor interne sau externe cu stabilirea unui prognostic și al unui plan terapeutic adecvat;
4. Acolo unde radiografia 2D nu este concludentă pentru a diagnostica o fractură radiculară verticală.

În segmentul examinării radiologice, CBCT-ul reprezintă instrumentul cel mai sigur (la ora actuală) pentru stabilirea unui diagnostic precis.

Diagnosticul în endodonție va influența:

- luarea deciziilor terapeutice, inclusiv decizia " go/no go" = tratament vs. extracție.
- diagnosticul corect va influența alegerea protocolului medical ales.
- INDIFERENT de diagnosticul stabilit și protocolul terapeutic ales este necesară cunoașterea cu maximă precizie a particularităților anatomice ale sistemului endodontic care urmează să fie tratat.

Planificarea și execuția

CBCT-ul are capacitatea să ofere informații 3D la o rezoluție acceptabilă și cu o doză relativ redusă de iradiere despre sistemul endodontic al dintelui/ dinților de interes.

Analiza tridimensională a sistemului endodontic al dintelui care urmează să fie tratat va permite o foarte precisă recunoaștere a poziției orificiilor de intrare în canalele radiculare, a traseului și lungimii canalelor radiculare, a poziției foramenului apical și a relației cu structurile anatomice învecinate.

Absența unei planificări prealabile a tratamentului endodontic poate conduce la erori sau accidente operative. Din acest punct de vedere este iluzoriu să ne bazăm pe o imagine 2D pentru a planifica o intervenție într-un spațiu 3D. CBCT-ul poate identifica particularități "invizibile" pe radiografia 2D și poate permite realizarea unui plan de tratament mult mai predictibil.

În această etapă își găsesc rolul software-urile suplimentare specifice, care pe baza examinării CBCT pot permite o analiză și planificarea mult mai precisă și exactă a tratamentului endodontic.

Software-ul SICAT ENDO (SICAT GmbH) pe care îl folosim în clinica noastră împreună cu CBCT-ul Orthophos SL3D (produs al Dentsply Sirona) permite analiza tridimensională a sistemului endodontic și planificarea viitorului tratament.

Utilizarea acestui program (care poate fi folosit pentru orice tip de CBCT) oferă răspunsuri pentru cele mai sensibile aspecte tehnice ale unui tratament endodontic:

- **Accesul** - stabilirea poziției și profunzimii orificiului de acces.

- **Identificarea tuturor canalelor radiculare** în plan tridimensional (cu posibilitatea vizualizării la 360°).
- **Instrumentarea** prin marcarea traseului fiecărui canal radicular cu măsurarea exactă a lungimii. Posibilitatea stabilirii punctelor de referință ocluzale prin suprapunerea amprente optice va contribui la creșterea preciziei măsurătorilor virtuale și transpunerii lor în practică. (Fig. 3, 4, 5, 6).

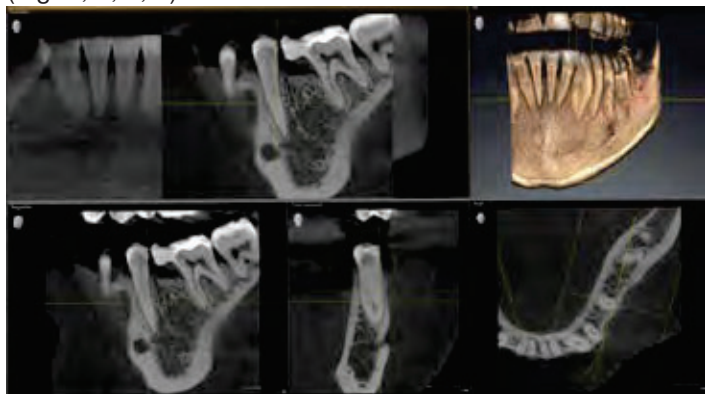


Fig. 3 Situația clinică inițială: Molarul 3.6 cu coroană finală prezintă pulpită ireversibilă.

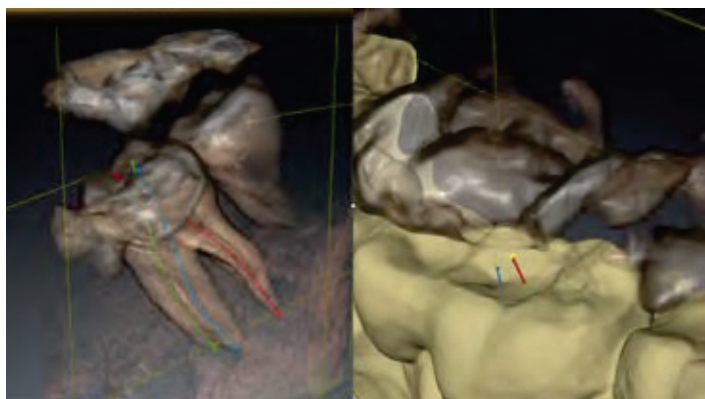


Fig. 4 Etapa de planificare: Stânga: marcarea traseului canalelor radiculare; Dreapta: suprapunerea amprente optice și stabilirea zonei de acces pe suprafața ocluzală.

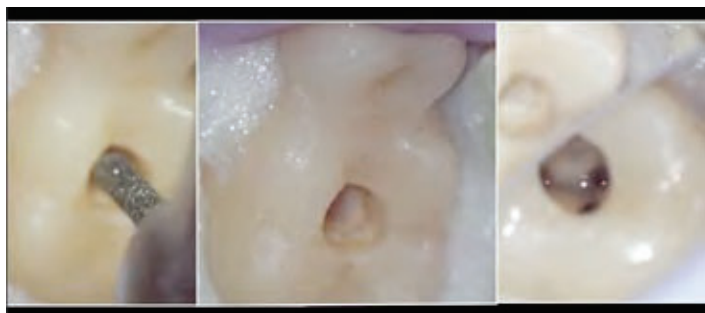


Fig. 5 Etapa clinică: realizarea accesului minim invaziv pe baza planificării și accesarea tuturor celor trei canale radiculare din poziția optimă.

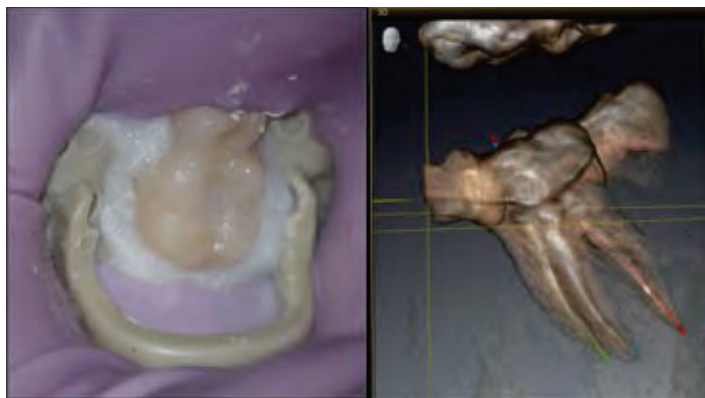


Fig. 6 Rezultatul Aspectul clinic (stânga) și controlul radiologic 3D (dreapta).

Proiectarea la nivelul suprafeței ocluzale a traseului fiecărui canal radicular va permite identificarea zonei în care să se realizeze orificiul de acces cu sacrificiu minim de substanță dentară dar care să permită fiecărui instrument endodontic să acceseze canalul radicular fără tensiuni și curburi suplimentare. Experiența noastră clinică ne-a demonstrat că cele 5-10 minute petrecute pentru analiza și planificarea tratamentului cu ajutorul SICAT ENDO au condus la o scurtare cu aproximativ 20-25% a timpului necesar pentru realizarea tratamentului endodontic efectiv prin reducerea timpului necesar identificării accesului și prin alegerea strategiei de preparare mecanică în concordanță cu particularitățile anatomice ale fiecărui canal radicular.

Practic cele 5-10 minute de planificare oferă nu doar o reducere a timpului de lucru dar și o creștere a calității tratamentului prin câștigul în precizie, predictibilitate, ergonomie (pentru echipa medicală) și confort (pentru pacient). Nu mai există surprize. Toate aceste avantaje sunt cu atât mai evidente în cazul retratamentelor endodontice.

Controlul

După finalizarea tratamentului endodontic este extrem de importantă evaluarea acestuia, evaluare care, bineînțeles, nu se poate face decât radiologic. Aceleași limitări ale radiografiilor 2D, pe care le-am discutat la etapele de diagnostic și planificare, le vom regăsi și în etapa de control. Variabilitatea morfologică a sistemului endodontic (în special în ceea ce privește poziționarea foramenului apical) poate să conducă la erori în aprecierea reușitei sau nu a unui tratament endodontic.

În același timp, dacă luăm în considerare criteriile de calitate în evaluarea obturației radiculare așa cum au fost ele enunțate în ghidul publicat de AAE (American Association of Endodontists), vom constata că CBCT-ul este singurul în măsură să ne ofere informațiile pentru evaluarea corectă a acestor criterii. Conform AAE, evaluarea radiologică a unui tratament endodontic de succes trebuie să evidențieze:

- prezența materialului de obturație radiculară până la nivelul apexului, fără exces de material în țesuturile periapicale;
- umplerea tridimensională a sistemului radicular al dintelui cu material de obturație;
- omogenitatea și densitatea radiologică uniformă a materialului de obturație în întregul sistem radicular (fig. 7)

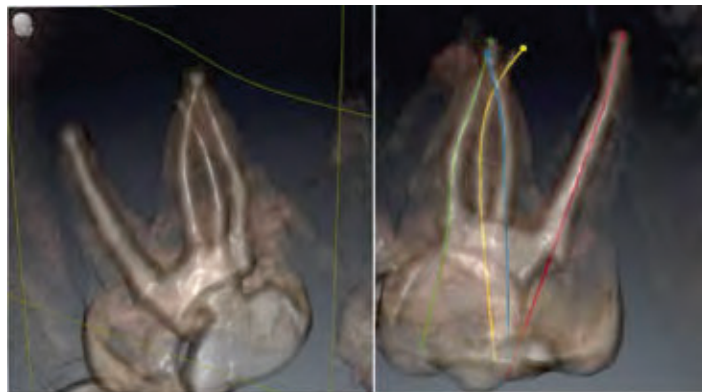


Fig. 7 Controlul radiologic 3D cu ajutorul SICAT Endo al unui alt tratament endodontic permite evaluarea rezultatului pe baza celor 3 criterii enunțate de AAE.

Concluzii

Numeroasele studii care analizează utilizarea CBCT-ului în endodonție evidențiază avantajele utilizării lui în detrimentul clasicei radiografii periapicale. Cantitatea suplimentară de informații oferite de CBCT va conduce la un diagnostic mult mai precis și la o eficiență mai mare în managementul cazurilor endodontice complexe. Nu mai poate fi neglijată diferența majoră de calitate a informației între 2D și 3D și importanța acestor informații în diagnosticul, planul și controlul unui tratament.

Utilizarea software-urilor specializate, cum este SICAT ENDO permit o și mai bună utilizare a informațiilor oferite de CBCT. Planificarea prealabilă a tratamentului endodontic în SICAT ENDO permite o predictibilitate mai mare a rezultatului final și o creștere a ergonomiei și confortului pacientului.

CBCT-ul ar trebui să reprezinte noul standard de calitate în ceea ce privește examinarea radiologică a unui pacient care urmează să primească tratamente dentare, inclusiv endodontice.

Desigur că indicația de examinare CBCT trebuie luată doar după un riguros examen clinic și doar după ce se constată că situația clinică a pacientului justifică (prin numărul de diagnostice necesare) cantitatea de informații oferită de CBCT.

Ținând cont de evoluția tehnologică recentă care a permis apariția unor noi generații de aparate capabile să reducă semnificativ dozele de iradiere necesare pentru realizarea unui CBCT putem afirma că balanța cantitate/ calitate informații - securitate radiologică înclină din ce în ce mai mult în favoarea examinării CBCT.

În special în cazul endodonției utilizarea FOV de 5x5cm permite nu doar reducerea dozei de iradiere dar și creșterea calității/ rezoluției imaginii.

Analiza principiilor ALARA - cea mai mică doză care ne oferă informația utilă într-o singură examinare ne conduce spre alegerea examinării CBCT. De ce? Pentru că o singură investigație radiologică (CBCT-ul) ne oferă TOATE informațiile de care avem nevoie pentru stabilirea tuturor diagnosticelor și planificarea tuturor tratamentelor de care pacientul are nevoie.

Bibliografie selectivă

- 1) Mohamed Fayad, Bradford R. Johnson -3D Imaging in Endodontics A New Era in Diagnosis and Treatment. Springer International Publishing Switzerland 2016
- 2) Ee J, Fayad MI, Johnson BR. Comparison of endodontic diagnosis and treatment planning decisions using cone-beam volumetric tomography versus periapical radiography. J Endod. 2014;40:910–6.
- 3) AAE/AAOMR Joint Position Statement: Use of Cone Beam Computed Tomography in Endodontics. 2015 Update.
- 4) The Impact of Cone Beam Computed Tomography in Endodontics A New Era in Diagnosis and Treatment Planning: 2018 AAE org.
- 5) Díaz-Flores–García V, Perea-Pérez B, Labajo-González E, Santiago Sáez A, Cisneros-Cabello R. Proposal of a “Checklist” for endodontic treatment. J Clin Exp Dent. 2014;6(2):e104-9.
- 6) Khademi, John A., Advanced CBCT for endodontics : technical considerations, perception, and decision-making -2017 Quintessence Publishing Co, Inc
- 7) www.sicat.com

