




Innerhalb der vergangenen Jahre haben sich in der Implantologie die Behandlungskonzepte verändert. Beispielsweise vereinfachen heute digitale Technologien und die CAD/CAM-gestützte Fertigung den Therapieablauf in vielen Fällen. Zudem bieten moderne Implantatsysteme eine schnellere Einheilung und einen verkürzten Therapieablauf. Die Autoren stellen anhand eines Patienten ein altes und ein neues implantatprothetisches Protokoll gegenüber.



Dr. Steveling
[Infos zum Autor]



Literatur

Gestern und heute: Implantatprothetik im Frontzahnggebiet

Zwei Wege zur individuellen Implantatkrone

Dr. Helmut G. Steveling, ZTM José de San José González

Mit den Entwicklungen im Bereich der dentalen Implantologie sowie digitalen Fertigungstechnologien haben sich die Vorgehensweisen in Praxis und Labor verändert wie in kaum einem anderen Bereich der Zahnmedizin. Zwar sind auch schon vor circa 20 Jahren sehr gute Ergebnisse erzielt worden, doch dank optimierter Implantatsysteme und dem Etablieren digitaler Prozesse in Planung und Umsetzung kann heute eine Verbesserung des Ablaufs und des Ergebnisses erreicht werden.⁵⁻⁹ Vorge stellt wird ein Patient, bei dem im Jahr 2002 der Zahn 21 implantatprothetisch ersetzt wurde. Siebzehn Jahre später musste auch der Nachbarzahn 11 mit einem Implantat rekonstruiert werden. Sowohl das Implantat als auch das implantatprothetische Prozedere haben sich im Sinne eines effizienteren Ablaufs und optimierten Ergebnisses gewandelt.

Modernes Implantatsystem auf Basis bewährter Kriterien

Unverändert geblieben ist der Anspruch: Erhalt des periimplantären Weichgewebes im transmukosalen Bereich als Voraussetzung für ein langzeitstabiles

Ergebnis. Idealerweise bildet sich um das Implantat eine Bindegewebezone, die den Weichgeweberückgang verhindert. Eine solche Schutzbarriere wird durch einen ungestörten Heilungsprozess ermöglicht. Mikrobewegungen müssen vermieden werden. Bereits im Jahr 2002 gab es Implantatsysteme, die diese Forderung optimal unterstützten. Im hier dargestellten Beispiel wurde in Regio 21 ein Fixture MicroThread-Implantat (Astra Tech Implant System) inseriert. Dieses Implantat ist so konzipiert, dass einem Knochenabbau bzw. Knocheneinbrüchen effektiv vorgebeugt wird. Der Implantathals hat ein Mikrogewinde. Die Grenzfläche zwischen Implantat und Knochen befindet sich an der marginalen Kortikalis – unphysiologischen Belastungsspitzen wird durch die konische Implantat-Abutment-Verbindung entgegengewirkt. Das Zusammenwirken dieser Prinzipien wird als BioManagement Complex bezeichnet. Dieses Design hat sich bewährt und wurde daher bei der Weiterentwicklung des Implantats berücksichtigt. Im Jahr 2004 wurde das OsseoSpeed-Implantat von Astra Tech (heute Dentsply Sirona) auf den Markt ge-

bracht. Der Implantathals mit dem Mikrogewinde (MicroThread) ist beibehalten worden. Verändert wurde die Implantatoberfläche. Das OsseoSpeed hat eine chemisch modifizierte Titanoberfläche. Die Oberfläche wird durch Abstrahlen mit Titandioxid-Partikeln aufgeraut und anschließend mit Flusssäure behandelt. Mehrere experimentelle und tierexperimentelle Studien haben gezeigt, dass entsprechende topografische, mechanische und chemische Eigenschaften von Implantatoberflächen zu einer erhöhten Knochenbildung, einer erhöhten Knochenverankerung und einer reduzierten Einheilzeit führen. Eine Fluoridmodifikation scheint die Knochenverankerung positiv zu beeinflussen.^{2,4} Folge ist eine schnellere Knocheneinheilung, die schnelle Knochenregeneration und die weitflächige Osseointegration. Es konnte unter anderem nachgewiesen werden, dass eine fluoridmodifizierte Oberfläche das Osteoblastenwachstum verbessert.³ In einer anderen Studie wurde festgestellt, dass die fluoridmodifizierte Implantatoberfläche die Osseointegration in der frühen Phase der Heilung fördert.¹ Zusammen mit

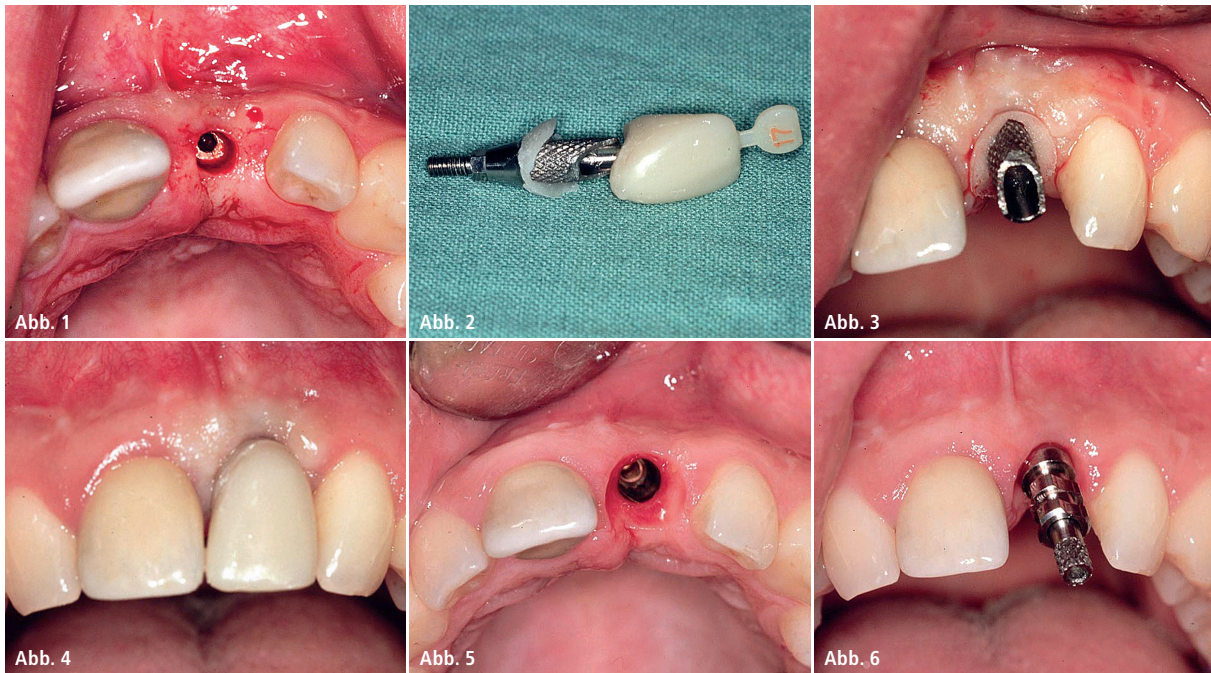


Abb. 1: Freilegung des Implantats nach sechs Monaten Einheilung. – **Abb. 2:** Chairside gefertigtes provisorisches Abutment mit angetragener Schulter und konfektionierter Krone. – **Abb. 3:** Provisorisches Abutment unmittelbar nach der Eingliederung. – **Abb. 4:** Situation mit provisorischer Kunststoffkrone (konfektioniert). – **Abb. 5:** Vier Wochen später – gut ausgeformtes Emergenzprofil. – **Abb. 6:** Abformpfosten für offene Abformung.

dem Mikrogewinde am Implantatthals kann demnach mit dem hier beschriebenen Implantat eine stabile Knochen-Implantat-Integration erzielt werden.

Entwicklungen im Bereich der Implantatprothetik

Im Bereich der implantatprothetischen Versorgung haben digitale Technologien zu einem Umdenken geführt. Beim Autorenteam ist seit 2008 die CAD/CAM-gestützte Herstellung des individuellen Abutments Normalität. Am Beispiel eines Einzelimplantats sei erklärt: Mit einem Implantat (z. B. Atlantis CustomBase, Dentsply Sirona) kann ein patientenindividuelles Abutment mit individueller Implantatkrone auf effizientem Weg hergestellt werden. Da die Krone extraoral auf das Abutment zementiert und im Ganzen mit dem Implantat verschraubt wird, werden Komplikationen durch überschüssige Zementreste vermieden. Der Weg zum individuellen Abutment ist gegenüber dem Cast-to-Verfahren – angussfähige Goldabutments mit gegossenen Restaurationen – komfortabler, sicherer und kostengünstiger. Des Weiteren ermöglichen digitale Technologien ein echtes Backward

Planning. Dieser Anspruch wurde zwar auch im Jahr 2002 gelebt, doch digitale Planungstools auf Basis dreidimensionaler Daten erleichtern das Prozedere deutlich. Zudem lässt sich – wenn erforderlich – unkompliziert eine Bohrschablone ordern oder gegebenenfalls selbst anfertigen. Letztlich lässt sich dank der digitalen Datenerfassung im Mund mittels Intraoralscanner in vielen Situationen die Anzahl der Therapiesitzungen reduzieren. Auch die veränderten Fertigungsprozesse im Dentallabor sind bei der Gesamtbetrachtung des modernen implantologischen Therapieablaufs einzubeziehen. Ergebnis ist eine reduzierte Anzahl von Behandlungsterminen, eine oftmals höhere Präzision, eine gute Reproduzierbarkeit und eine hohe Materialqualität (Biokompatibilität).

Darstellung des Patientenfalls: 2002 vs. 2019

Ausgangssituation 2002

Der Patient konsultierte die Praxis erstmals im Jahr 2002. Beide Frontzähne wurden aufgrund eines Frontzahntraumas in der Vergangenheit alio loco entsprechend versorgt. Der Zahn 21 musste nun nach einer fehlgeschla-

genen endodontischen Behandlung entfernt werden. Die Entscheidung fiel auf eine implantatprothetische Rekonstruktion. Nach der Extraktion des Zahns und einer entsprechenden Abheilzeit wurde ein Implantat (Fixture MicroThread, Durchmesser 4,5 mm, Astra Tech Implant System) in Regio 21 inseriert. Nach der für das Implantat zum damaligen Zeitpunkt empfohlenen Einheilzeit von sechs Monaten erfolgte die Implantatfreilegung. Durch eine Stanzung konnte das Implantat minimalinvasiv eröffnet werden (Abb. 1).

Weichgewebekonditionierung 2002

Die provisorische Versorgung nach der Freilegung ist chairside gefertigt worden. Für die Weichgewebekonditionierung wurde an das provisorische Abutment im zervikalen Bereich Komposit angetragen und so das Emergenzprofil initiiert (Abb. 2). Zugleich konnte mit dem Antragen der Schulter der Zementspalt supragingival positioniert werden. Als provisorischer Zahnersatz diente eine konfektionierte Kunststoffkrone. Nach dem Unterfüllen mit Befestigungskomposit konnte die Krone auf dem mit dem Implantat verschraubten Abutment eingegliedert werden (Abb. 3 und 4).

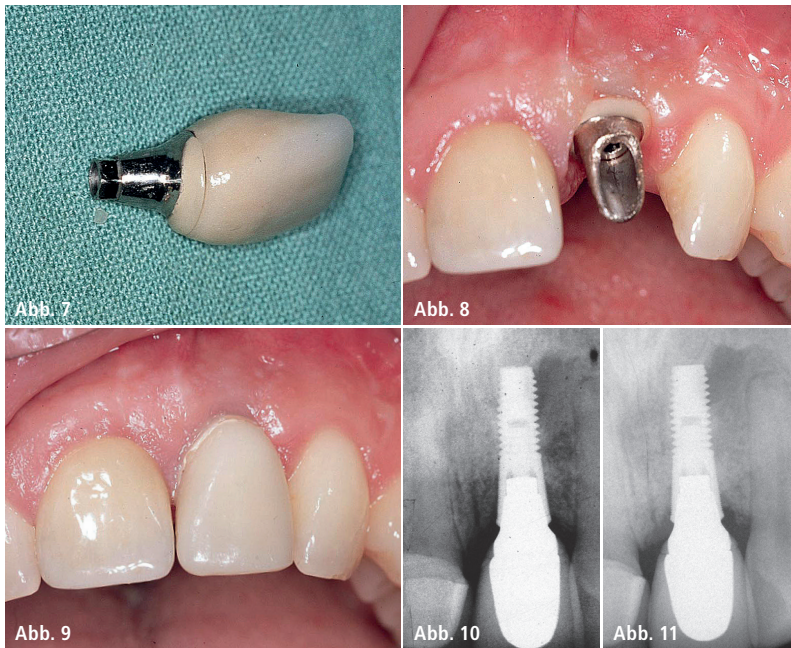


Abb. 7: Definitive Implantatversorgung (Cast-to-Abutment mit keramischer Schulter und VMK-Krone). – **Abb. 8 und 9:** Eingliederung der Restauration. Verschrauben des Abutments und Zementieren der Krone. – **Abb. 10 und 11:** Röntgenkontrollbild direkt nach der Eingliederung sowie zwei Jahre später.

Definitive Versorgung 2002

Vier Wochen später zeigte sich ein gut ausgeformtes Emergenzprofil als Basis für das Herstellen der definitiven Restauration (Abb. 5). Nach dem Aufbringen des Abformpfostens auf das Implantat Regio 21 (Abb. 6) wurde die Situation mit einem offenen Löffel abgeformt und im Dentallabor das

Meistermodell hergestellt. Bereits zum damaligen Zeitpunkt gebot die Wichtigkeit eines natürlichen Weichgewebeaustritts ein patientenindividuelles Abutment. Hierfür konnten beispielsweise konfektionierte Aufbauten individualisiert werden, wobei jedoch schnell Limitationen erreicht waren. Alternativen boten angussfähige Abut-

ments aus einer Gold-Platin-Legierung (Cast-to), wie im vorgestellten Fall angewandt. Der Implantataufbau wurde mit Wachs in Idealform modelliert und anschließend über den konventionellen Gussprozess mit dem angussfähigen Abutment vereint. Für eine natürlich wirkende Ästhetik sorgte im zervikalen Bereich eine keramische Schulter. Die Schulter gewährleistete, wie bei der provisorischen Krone auch, einen supragingival positionierten Zementspalt. Diese Vorgehensweise sollte verhindern, dass Zementreste subgingival verbleiben und gegebenenfalls eine Mukositis bis hin zur Periimplantitis auslösen könnten. Nach dem Herstellen der metallkeramischen Krone (Abb. 7) konnte die implantatprothetische Restauration eingegliedert und der Patient mit einem zufriedenstellenden Ergebnis aus der Praxis entlassen werden (Abb. 8 und 9). Die Röntgenkontrollen unmittelbar nach der Eingliederung sowie zwei Jahre später bestätigten Osseointegration sowie stabile periimplantäre Verhältnisse in Regio 21 (Abb. 10 und 11).

Ausgangssituation 2019

Anfang des Jahres 2019 musste – auch aufgrund endodontischer Probleme – der Zahn 11 extrahiert werden. Da der

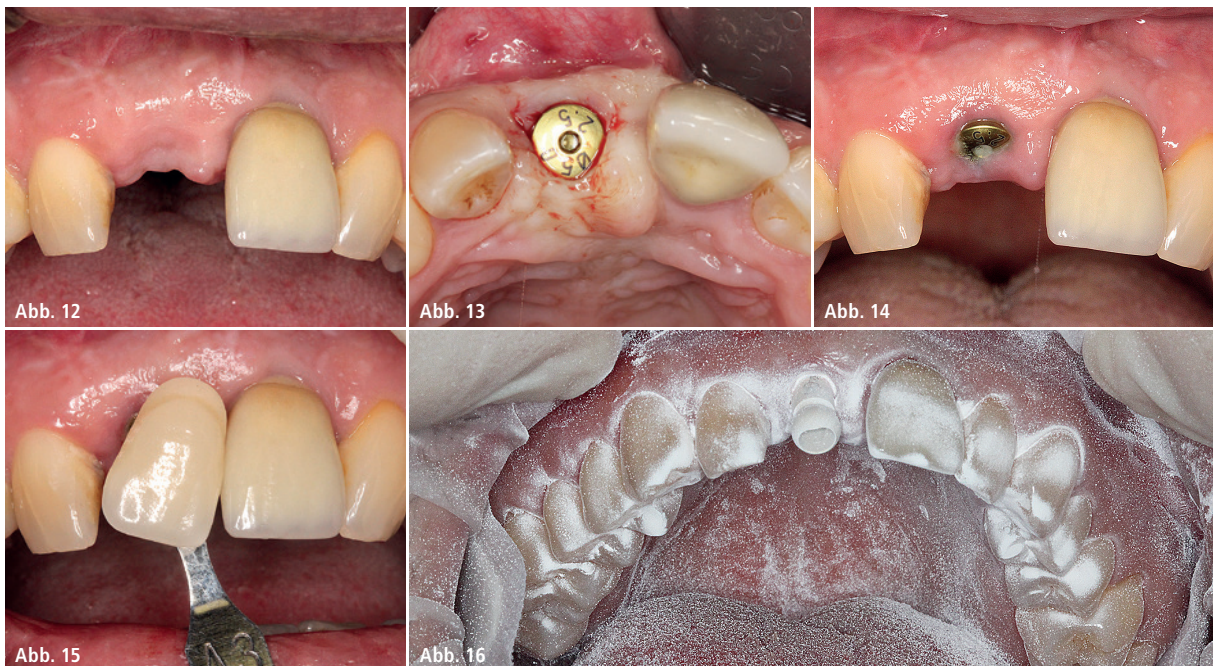


Abb. 12: Sechs Wochen nach der Implantation in die ausgeheilte Alveole Regio 11. – **Abb. 13:** Gingivaformer zur Weichgewebekonditionierung. – **Abb. 14 und 15:** Situation vier Wochen nach Einsetzen des Gingivaformers und Zahnfarbestimmung. – **Abb. 16:** Datenerfassung mit Intraoralscanner.

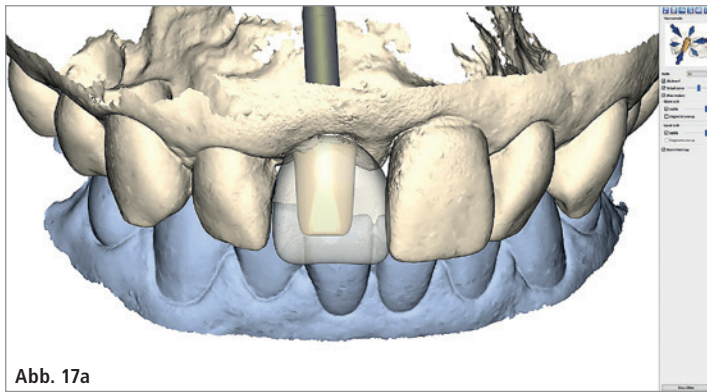


Abb. 17a

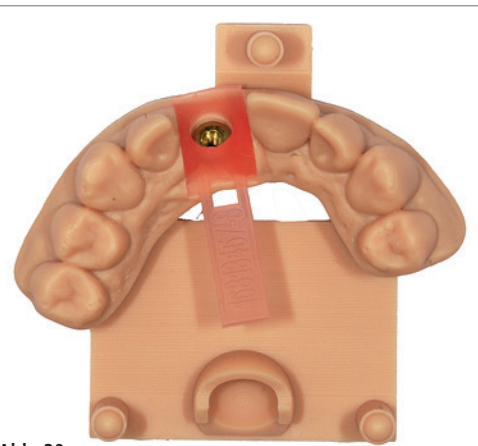


Abb. 20

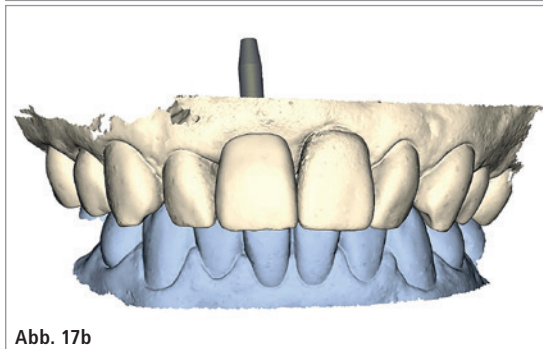


Abb. 17b

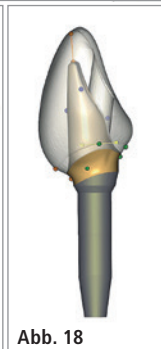


Abb. 18

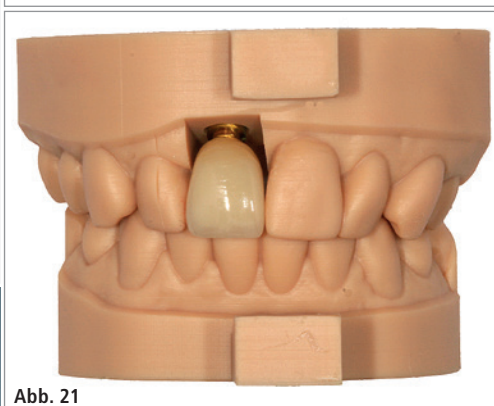


Abb. 21

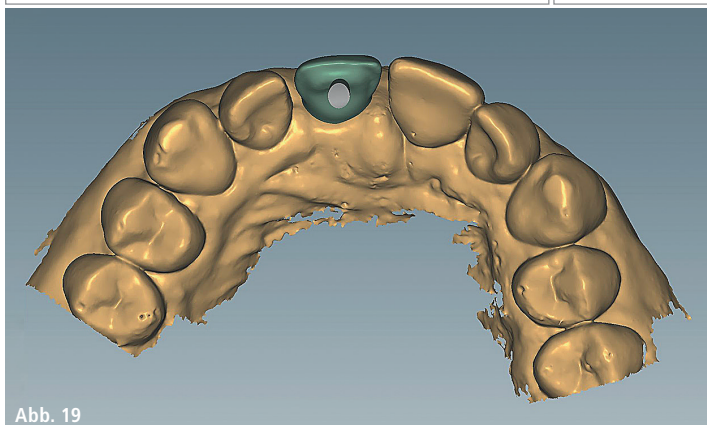


Abb. 19

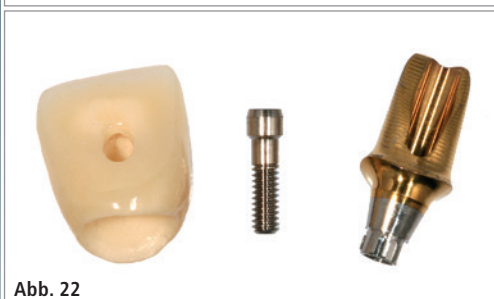

Abb. 22

Abb. 17a und b: Abutmentkonstruktion auf Basis des Wax-ups Zahn 11. – **Abb. 18:** Konstruiertes Abutment mit eingblendetem Kronendesign. – **Abb. 19:** CAD-Konstruktion der Gerüstkappe für die Implantatkrone. – **Abb. 20:** 3D-gedrucktes Modell mit Gingivamaske. – **Abb. 21:** Die im Labor verblendete vollkeramische Krone. – **Abb. 22:** Die keramische Krone wird extraoral mit dem Abutment verklebt.

Patient mit seiner vorhandenen Implantatkrone 21 zufrieden war, sollte auch Zahn 11 implantatprothetisch rekonstruiert werden. Seit dem Jahr 2002 haben sich Implantatsysteme sowie Verfahrenstechniken weiterentwickelt. Während sich die biologischen sowie funktionellen Parameter einer Implantattherapie nicht verändert haben, folgt der Therapieablauf heutzutage einem anderen Protokoll.

Implantatinsertion 2019

Nach der Exzision von Zahn 11 *alio loco* erfolgte eine Implantation in die abgeheilte Alveole. Als Implantatsystem wurde das OsseoSpeed Profile EV

(Dentsply Sirona) verwendet. Das Implantat bietet mit seinem abgeschrägten Design im Bereich der Implantat-schulter beste Voraussetzungen für die sofortige Insertion in die Extraktionsalveole. Es ist in seiner Konfiguration dem Niveauunterschied zwischen palatinalen und vestibulären Knochenprofil angepasst und folgt im Schulterbereich der natürlichen Form des abgeschrägten Kieferkammprofils. Die fluoridmodifizierte Oberfläche verkürzt die Einheilzeit signifikant.

Weichgewebekonditionierung 2019

Nach sechs Wochen erfolgten die Freilegung durch Stanzen und das Ein-

setzen eines Gingivaformers (Durchmesser 5,0 mm mit Gingivahöhe 2,5 mm; Abb. 12 und 13). Durch die geringe Bauhöhe konnte der Patient das ein-zahnige Provisorium in Form einer Modellgussprothese mit minimalen basalen Korrekturen weiterhin tragen.

Definitive Versorgung 2019

Vier Wochen später wurde zunächst die Zahnfarbe bestimmt (Abb. 14 und 15). Dann erfolgte die Installation des Scanpfostens, der sich nur in einer Position (One-position-only-Konzept der EV-Implantatfamilie) im Implantat verschrauben lässt. Nach Trocknung der Zahnreihe und dem Aufbringen

von Scanpuder konnte die Situation mit dem Intraoralscanner (True Definition, 3M ESPE) erfasst werden (Abb. 16). Das spezielle Scanpuder sorgte für eine hohe Präzision. Im Labor wurden ein digitales Wax-up erstellt, die Daten bereinigt (Modell schneiden etc.) und der Datensatz auf eine Plattform (Atlantis WebOrder, Dentsply Sirona) geladen. Hier erfolgte die Abutmentgestaltung auf Basis der VAD-Software (Virtual Atlantis Design), die von der idealen Formgebung der Krone ausgeht und Parameter wie umgebende Zähne und Weichgewebsanatomie berücksichtigt (Abb. 17). Im sogenannten WebOrder eingeloggt, wurden Auftrag und individuelle Gegebenheiten eingegeben. Orientierend am Wax-up ist das Abutment konstruiert worden, wobei der Schraubenkanal ästhetisch optimal ausgerichtet werden konnte (Angulation). Das Labor erhielt den virtuellen Planungsentwurf zur Kontrolle zugestellt. Der Zahntechniker kann im Freigabeprozess mit dem 3D-Editor jederzeit Einfluss auf das Design und die Gestaltung des Abutments nehmen, bevor die Freigabe zur Produktion erteilt wird.

Als Material für das Abutment wurde goldfarbened Titan gewählt. Das Abutment wird aus einem Titanblock ge-

fräst und ist mit einer feinen Schicht aus biokompatiblen Titanitrid (TiN) überzogen. Insbesondere im ästhetischen Frontzahnggebiet hat sich das goldfarbene Material bewährt. Während bei einem weißen Zirkoniumdioxid im marginalen Anteil die Gefahr eines Durchscheinens durch die Gingiva besteht, unterstützt der warme Goldton das natürliche Aussehen in diesem sensiblen Bereich.

Parallel zum Abutment wurde im Labor die definitive Implantatkrone hergestellt. Das Fertigungszentrum stellte einen CoreFile-Datensatz zur Verfügung, der die Außenkontur des Abutments und Informationen zum Weichgewebe sowie zu den Nachbarzähnen wiedergibt (Abb. 18). Nach dem Import der CoreFile-Datei in die laboreigene CAD-Software lag ein digitales Arbeitsmodell zur Konstruktion der Gerüstkrone vor (Abb. 19). Das Gerüst wurde aus einem Zirkoniumdioxidblank gefräst und anschließend mit Keramik verblendet. Das hierfür unverzichtbare Modell wurde im digitalen Workflow mit dem 3D-Drucker generiert (Abb. 20). Indessen lag das vom Fertigungszentrum zugestellte Abutment vor. Die Krone passte exakt und konnte zusammen mit dem Abutment an die Praxis übergeben werden

(Abb. 21). Die Zementierung erfolgte extraoral (Abb. 22).

Wenige Wochen nach der Implantatinsertion wurde die implantatprothetische Versorgung (Atlantis CustomBase, Dentsply Sirona) eingesetzt (Abb. 23). Das Verschrauben auf dem Implantat gestaltete sich einfach und sicher. Aufgrund der extraoralen Zementierung von Abutment und Krone war das Risiko von Zementresten im periimplantären Bereich auf ein Minimum reduziert. Die zum Zeitpunkt der prothetischen Eingliederung vorgenommene Röntgenaufnahme zeigt stabile periimplantäre Verhältnisse um beide Implantate (Abb. 24). Diese Aufnahme dient zum einen der Dokumentation der knöchernen Situation zum Beginn der definitiven prothetischen Belastung und damit als Referenz für die Entwicklung des marginalen Knochenniveaus im weiteren Verlauf sowie zum anderen der Detektion von Zementresten, was bei der hier vorgestellten verschraubten Versorgung entfällt. Die Implantatkrone fügte sich harmonisch in den Zahnbogen ein. Die Weichgewebeverhältnisse stellten sich zum Zeitpunkt des Einsetzens sehr gut dar. In den kommenden Monaten wird sich das Weichgewebe weiterhin regenerieren. Dies belegen die klinischen Bilder sechs Monate nach

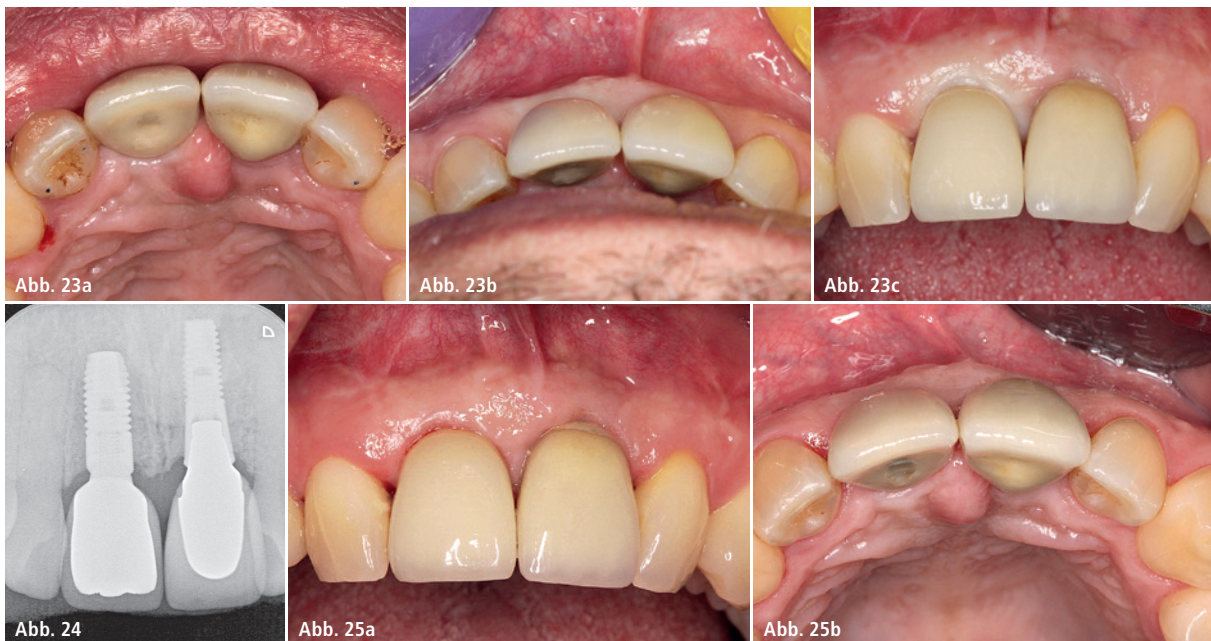

Abb. 23a–c: Situation unmittelbar nach der Eingliederung der implantatprothetischen Restauration Regio 11 (Atlantis CustomBase). – **Abb. 24:** Die beiden Implantatkronen im Röntgenbild: Regio 21 (Jahr 2002) und Regio 11 (Jahr 2019). – **Abb. 25a und b:** Klinische Situation der Implantatkronen Regio 21 (Jahr 2002) und Regio 11 (Jahr 2019) sechs Monate nach Einsetzen der definitiven Versorgung (nach professioneller Zahnreinigung).

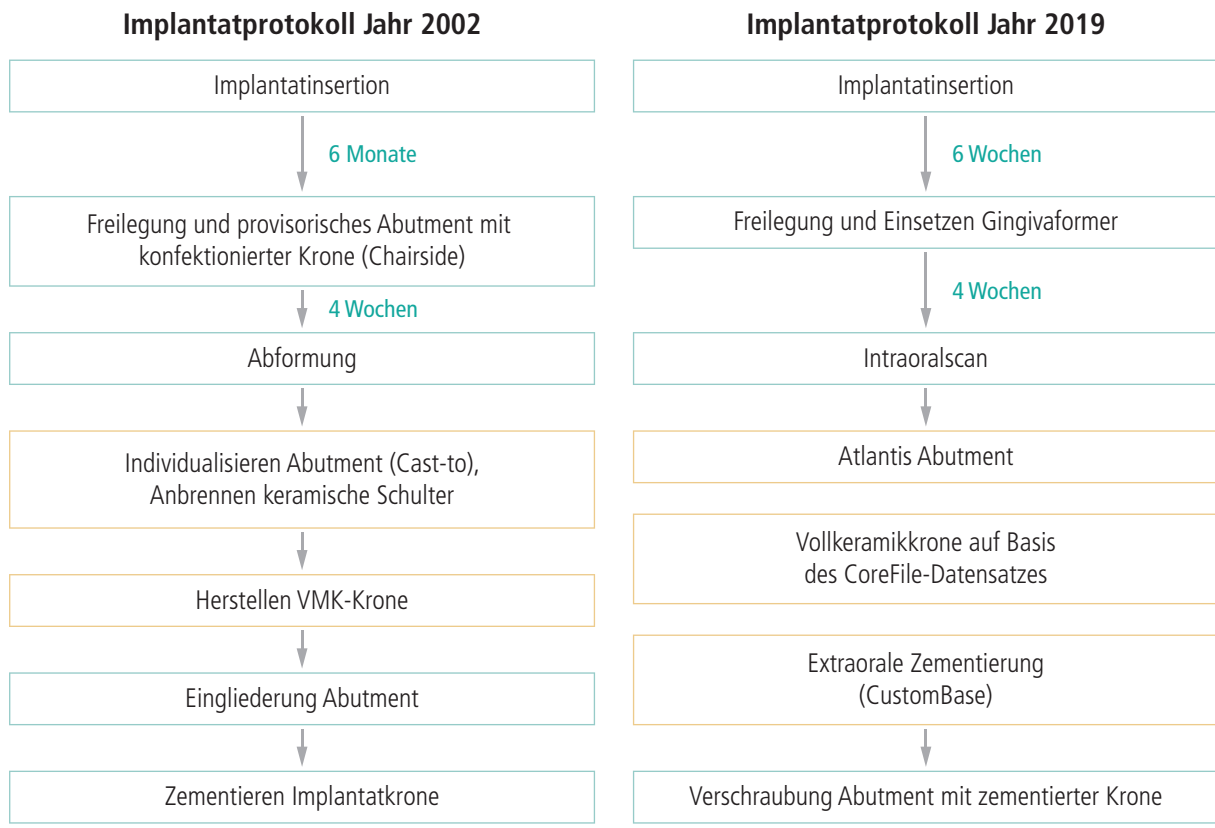


Abb. 26: Implantatprotokoll im Vergleich 2002 und 2019.



CME-Fortbildung

Gestern und heute: Implantatprothetik im Frontzahnggebiet

Dr. Helmut G. Steveling,
ZTM José de San José González

CME-Fragebogen unter:
www.zwp-online.info/cme/wissenstests

ID: 93553



Informationen zur CME-Fortbildung



Alle Wissenstests auf einen Blick

der Eingliederung der Implantatkrone Regio 11 anlässlich der routinemäßigen Nachkontrolle und damit verbundener professioneller Zahnreinigung (Abb. 25a und b).

Tipp: Der abgewinkelte Schraubkanal erfordert einen besonderen Schraubendreher (Hexalobular), der leicht mit einem Rosenbohrer verwechselt werden kann. Es empfiehlt sich, diesen Hexalobular-Schraubendreher unmittelbar nach der prothetischen Versorgung zu reinigen und wieder in die prothetische Instrumentenkassette einzusortieren.

Fazit

Mit beiden dargestellten Protokollen (Jahr 2002 und Jahr 2019) konnte ein zufriedenstellendes Ergebnis realisiert werden. Das aktuelle Röntgenbild (Abb. 24) zeigt, dass das Implantat Regio 21 mit Cast-to-Abutment und zementierter Krone nach 17 Jahren in situ stabil ist. Auch klinisch stellen sich keine ästhetischen bzw. funktionellen Einschränkungen dar. Das Implantat 11 (OsseoSpeed Profile EV, Dentsply Sirona) ist mit dem hier verwendeten Abut-

ment aus goldfarbenem Titan mit abgeschrägtem Schraubkanal und einer Vollkeramikkrone versorgt. Der Therapieablauf war im Vergleich zum Jahr 2002 effizienter und sicherer. Dank digitalem Workflow konnten die Arbeitsschritte minimiert werden (Abb. 26). Doch all dies bedeutet nicht, dass das implantatprothetische Prozedere zugleich spielend einfach wird. Das Wissen und Können sowie die Erfahrung des implantatprothetischen Arbeitsteams waren und sind nach wie vor die wichtigsten Voraussetzungen in der Implantologie. Mit smarten Tools und Fertigungslösungen werden komfortable Instrumente angeboten, welche jedoch beherrscht werden müssen. Insgesamt haben die rasanten Entwicklungen im Bereich der dentalen Implantologie die Konzepte optimiert und sicherer werden lassen.

Kontakt

Dr. Helmut G. Steveling

Kelterbergstraße 10

76593 Gernsbach

Tel.: 07224 67840

helmut.steveling@t-online.de