



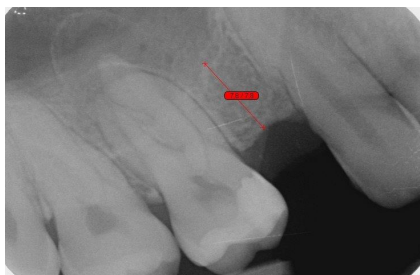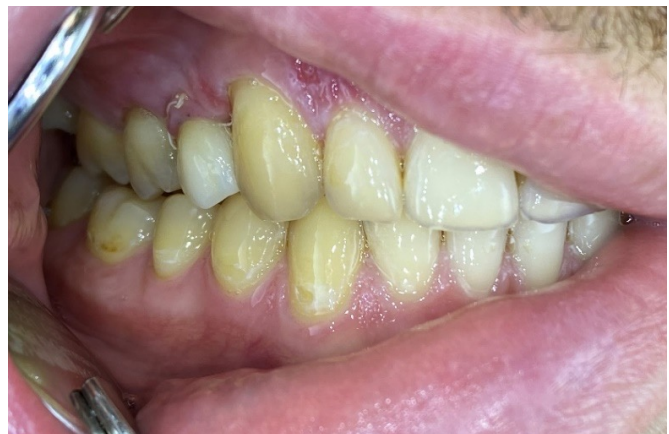Dr. Gerhard Zips
Ordination Dr. Zips
Zahnärzte
Wien, Österreich



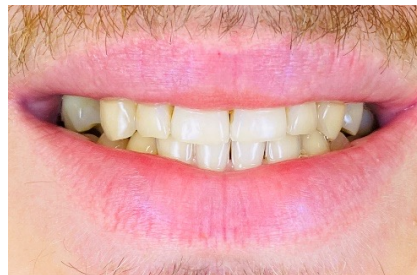Richard Zips
Dental Zips
Zahntechnik
Wien, Österreich

Implantatgetragene Zirkonoxid-Krone auf einem kurzen DS PrimeTaper-Implantat (4,2/6,5) regio14

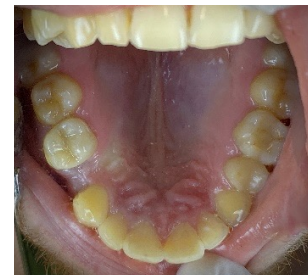Der Patient ist professioneller Fußballspieler in Österreich. Aufgrund einer Wurzelfraktur hat er den Zahn 14 verloren. Leider wurde vom Vorbehandler keine Socket Preservation vorgenommen, sodass er sich bei uns mit unzulänglicher Knochensituation vorstellte. Der Patient wünschte eine schnelle Lösung aufgrund seines engen Trainings- und Spielplans. Also bestand keine Zeit für eine lange Behandlung, und längere schmerzbedingte Trainingspausen konnte er sich nicht leisten. Daher wählten wir das DS PrimeTaper-Implantat, einen digitalen Scan und eine Zirkonoxid-Krone als Behandlungsoption. Aufgrund einer später geplanten Zahnaufhellung wählten wir eine hellere Farbe als die benachbarten natürlichen Zähne.



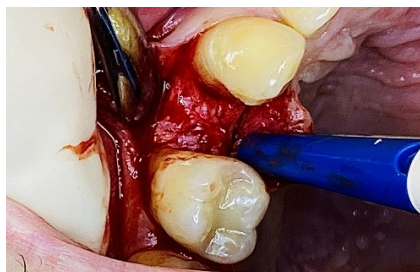1. Präoperative röntgenologische Ausgangssituation



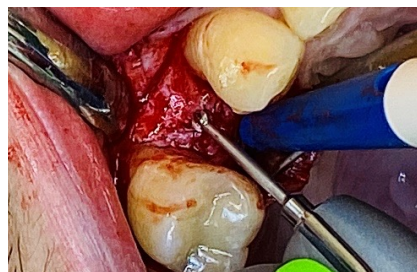2. Extraorale Aufnahme



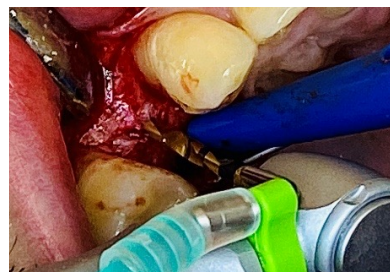
3. Intraorale klinische Ausgangssituation



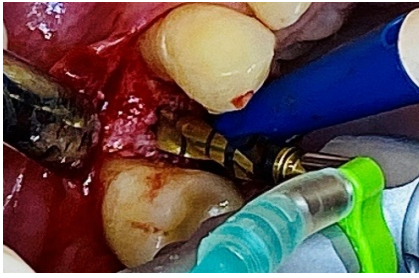4. Intraoperative Situation nach Lappenmobilisierung



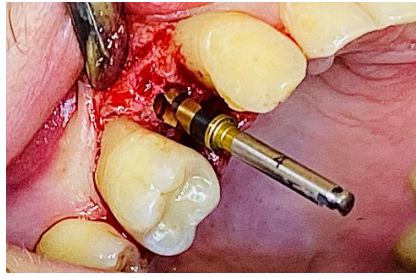
5. Markierung und Festlegung der Implantationsstelle mit dem Rosenbohrer



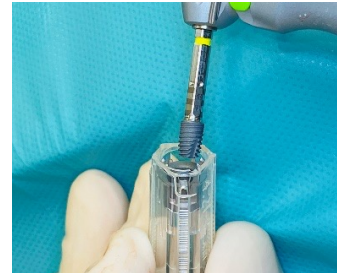
6. Pilotbohrung mit dem PrimeTaper-Bohrer Nr.1



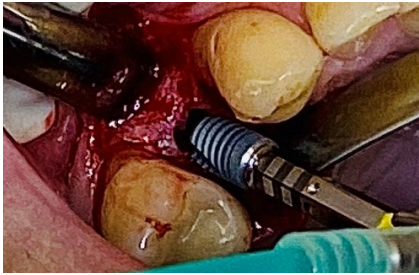7. Präparation des Implantatbetts nach Bohrprotokoll



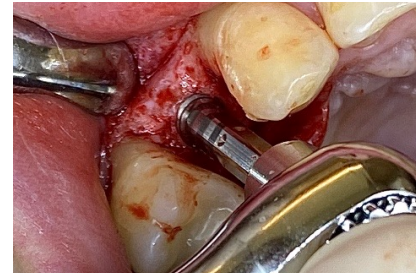
8. Überprüfung von Implantatposition und Achsrichtung mittels des finalen Bohrers



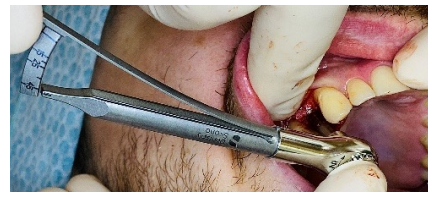9. Entnahme des DS PrimeTaper-Implantats 4,2/6,5 aus dem Implantatbehälter



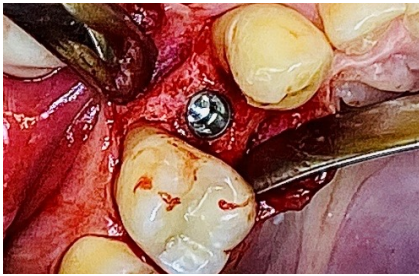10. Maschinelle Insertion des DS PrimeTaper-Implantats



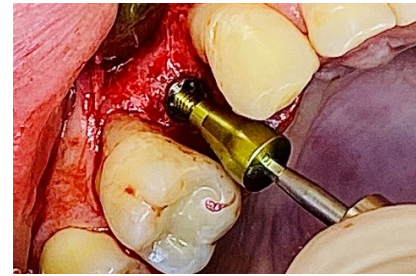
11. Finales Ausrichten des Implantats. Positionieren eines Punkts auf dem Implantat-Eindreher labial, um die optimale Insertion des Abutments zu erleichtern



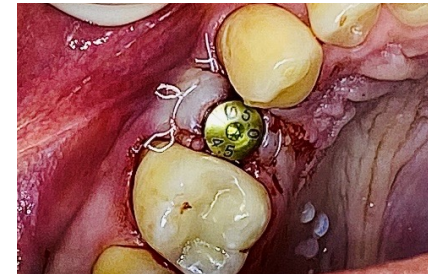12. Kontrolle des erreichten Drehmoments mit der Drehmomentratsche. In diesem Fall konnte das maximale Drehmoment von 45 Ncm erreicht werden



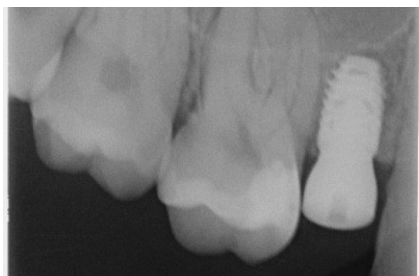13. Erneute Kontrolle der Implantatposition



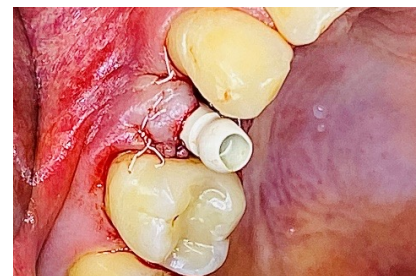14. Insertion des Gingivaformers



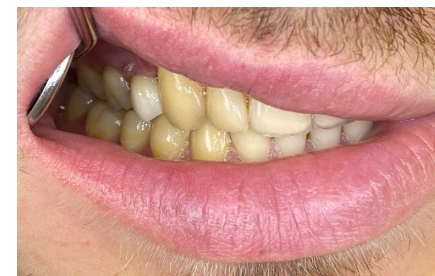15. Situation nach Nahtverschluss



16. Postoperative Röntgenaufnahme



17. Situation mit Scanbody



18. Finale Situation mit der eingesetzten Zirkonoxid-Krone auf 14 vor der geplanten Zahnaufhellung