Гидроокись кальция при временной обтурации корневого канала как ключ к повышению качества эндодонтического лечения

THE DENTAL
SOLUTIONS
COMPANY™

Dentsply Sirona

Ерофеева Е. С.
(Россия, Пермь)
Кандидат медицинских наук, врач-стоматолог-микроскопист, главный врач ООО «ЭСТ», ассистент кафедры терапевтической стоматологии и пропедевтики стоматологических заболеваний ГБОУ ВПО ПГМУ им.ак. Е.А. Вагнера Минздрава России, член «Общества по изучению цвета в стоматологии», член СтАР, сертифицированный врач-консультант компании Dentsply Sirona.

Гилева О. С.
(Россия, Пермь)
Зав. кафедрой терапевтической стоматологии и пропедевтики стоматологических заболеваний ГБОУ ВПО ПГМУ им. ак. Е. А. Вагнера, доктор медицинских наук, профессор.

Эндодонтическое лечение зубов занимает существенную часть в ежедневной практике терапевта-стоматолога и стоматолога общей практики. При этом, по данным специалистов, процент успеха консервативного лечения заболеваний пульпы и периодонтита колеблется от 70 до 95% , в ряде случаев определяя необходимость повторного эндодонтического вмешательства [15, 16]. Основной причиной развития воспалительных заболеваний эндодонта является бактериальная инфекция [9, 10, 14]. Успех эндодонтического лечения определяется качеством механической и химической обработки системы корневых каналов, полнотой элиминации патогенной микрофлоры и тканевого детрита, а также полноценностью трехмерной обтурации корневых каналов.

Микрофлора, высеваемая из краевых каналов при повторном эндодонтическом лечении, значительно отличается от таковой при первичном воспалении пульпо-периодонтального комплекса, в ранее эндодонтически нелеченых зубах (первичная внутриканальная инфекция). Как правило, первичное воспаление ассоциируется с моно- или микст-флорой, в составе которой нет очевидного преобладания факультативно анаэробных форм. При вторичной инфекции (в зубах, ранее леченных эндодонтически) в корневых каналах, в основном, определяется смешанная флора, в составе которой доминируют грамм-отрицательные анаэробные штаммы, а в 29–38% случаев обнаруживается E. faecalis [1]. Считается [18], что благоприятные условия для развития анаэробной флоры корневых каналов во многом определяются их сложной архитектоникой, а также способностью бактерий проникать в дентинные канальцы на глубину до 300 мкм.

Очевидно, что для обеспечения успешности эндодонтического лечения только механической и химической обработки корневых каналов явно недостаточно, т. к микроорганизмы, сохранившиеся после инструментальной обработки и ирригации корневого канала, быстро размножаются и вновь заселяют корневой канал на этапах эндодонтического лечения [17]. Ключом к решению проблемы, по мнению специалистов, может стать временное пломбирование корневых каналов гидроокисью кальция.

Известно, что гидроксид кальция широко используется в эндодонтии с 1920 года, когда B.W. Hermann [11] представил на стоматологический рынок первый патентованный препарат на основе гидроокиси кальция — Калксил (Calxyl) (гидроксид кальция, взвешенный в растворе Рингера). Химический состав и свойства гидроксида кальция во многом определяют механизм его многофакторного действия [11]. Гидроксид кальция — это сильное основание, малорастворимое в воде, с pH, приближающимся к 12,5. В водном растворе гидроксид кальция распадается на ионы кальция и гидроксид- ионы. Гидроксид кальция характеризуется биосовместимостью, благодаря слабой водорастворимости и диффузионным свойствам вещество инициирует медленное повышение pH, необходимое для уничтожения бактерий, локализующихся в системе корневых каналов и других труднодоступных анатомических образованиях. Не случайно [13] гидроксид кальция определяют как эффективный медленно действующий антисептик.

Механизм многофакторного действия гидроокиси кальция связан с его антимикробным свойствами [4], способностью лизировать поврежденные ткани [2,7] и подавлять резорбцию твердых тканей зуба [12], стимулировать условия репаративной регенерации зубных тканей [5].

В контексте эндодонтического лечения инфекционно-воспалительных процессов в эндодонте ключевое значение отводится противомикробным эффектам гидроксида кальция, напрямую связанным со щелочным значением pH (12,5), при котором погибают большинство эндопатогенов [11]. После введения гидроксида кальция в корневой канал, показатель pH в корневом канале, обтурированном гидроксидом кальция, варьирует в пределах 12–12,5, в прилегающих слоях дентина — колеблется от 8 до 11, в его глубоких слоях достигает значения 7–9 [13].

Учитывая механизмы многофакторного действия гидроксид кальция, определены основные показания к его применению в эндодонтии [6, 8]:

- непрямое и прямое покрытие пульпы;
- пульпотомия;

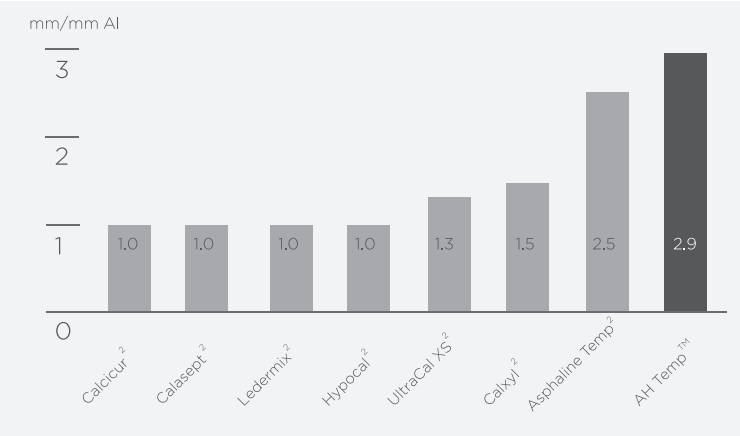

Рис. 1. Рентгеноконтрастность материалов для временного пломбирования корневых каналов.

- временное пломбирование корневых каналов;
- перфорации корня и области фуркации;
- апексификация;
- апексогенез;
- внутренняя резорбция корня с перфорацией латеральной стенки корня и без нее;
- наружная воспалительная резорбция;
- наружная цервикальная резорбция, связанная с внутриканальным отбеливанием;
- посттравматические осложнения (при вывихе, репла тации зубов, переломах корней).

Существенный практический интерес представляет применение гидроксида кальция в качестве лечебного материала для временного пломбирования корневых каналов — важнейшего этапа в алгоритме эндодонтического лечения зубов [16].

Рис. 2. Тонкая, длинная и изогнутая канюля AH Temp.

На практике используются различные методики временного пломбирования корневых каналов пастой на основе гидроксид кальция. При «ручном» пломбировании используются К-файл, К-ример или специальная канюля-насадка на шприц. На кончике инструмента паста вносится на рабочую длину до верхушки и конденсируется влажной ватной турундой. Следующая порция вносится на 2/3 рабочей длины канала и также конденсируется. Последняя порция пасты вводится на 1/3 длины канала. Избыток пасты над устьем канала продавливают ватным шариком в корневой канал. Полость зуба герметично изолируют временной пломбой.

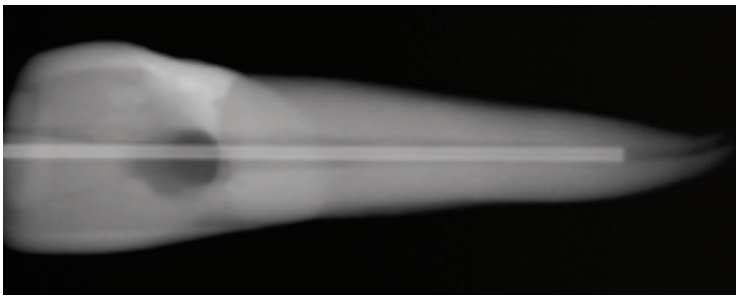

Рис. 3. Введение канюли AH Temp в просвет апикальной трети корневого канала.

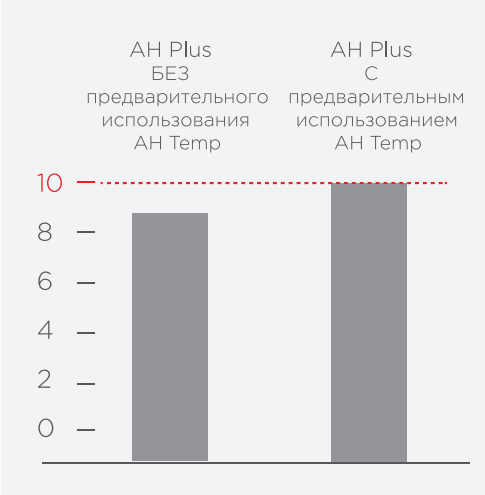

Рис.4. Сила адгезии AH Plus к дентину.

Рис. 5. Идеальное сочетание AH Temp и AH Plus.

В случае использования каналонаполнителя для внесения пасты, он берется на размер меньше, чем последний инструмент, применявшийся для расширения корневого канала. Закрепленный в наконечник каналонаполнитель погружают в пасту, вводят в канал до верхушки на скорости 100–120 об/мин на 2–3 сек. и выводят из канала при работающей бормашине. Вновь каналонаполнитель погружается в пасту и вводится на 2/3 длины канала, нагнетая пасту. Процедура повторяется. Избыток пасты над устьем канала продавливают ватным шариком в корневой канал. Полость зуба герметично изолируют временной пломбой [16].

Для финишной обтурации корневого канала гидроксид кальция извлекается из него при помощи ирриганта и эндодонтического инструмента.

Оптимальное время, необходимое для полной дезинфекции корневого канала гидроксидом кальция не определено. По данным различных авторов, экспозициия лечебной пасты с гидроксидом кальция при временном пломбировании корневых каналов может составить 2 дня или длится до по-

лугода.

Сегодня на стоматологическом рынке представлен достаточно широкий спектр препаратов, содержащих гидроксид кальция: Кальцетин (TehnoDent), Metapaste (MetaBiomed), UltraCaleXS (Ultradent) и др. В пасты «Metapex» (MetaBiomed), «Vitapex» (NipponShikaYakohin) для усиления бактерицидного эффекта добавляют антисептик йодоформ.

Большой практический интерес представляет перспектива применения нового препарата на основе гидроокиси кальция — AH Temp (DENTSPLY) с показателем pH=12, который сохраняется на всем протяжении этапа временного пломбирования при эндодонтическом лечении. Паста AH Temp содержит большое количество ионов гидроксила, обеспечивающего стабильное и продолжительное антимикробное действие. AH Temp позиционируется как временный пломбировочный материал, имеет пастообразную консистенцию, гарантирующую эффективное удаление материала из корневого канала по завершению этапа его временной обтурации.

Важным представляется и такое свойство материала, как рентгеноконтрастность, позволяющее контролировать качество временнго пломбирования каналов **(Рис.1)**.

AH Temp обеспечивает прямое и точное внесение в корневой канал благодаря тонкой, длинной и изогнутой канюле с рабочей длиной 25 мм., изгибом 45 и внешним диаметром кончика 0,41 мм. **(Рис. 2)**.

В отличие от традиционных пластиковых канюль при использовании канюли AH Temp исключается возможность ее заклинивания в просвете корневого канала и обеспечивается возможность точного, не доходя 2 мм. до верхушки зуба, внесения материала **(Рис. 3)**.

По данным Roggendorf M (2012), при комбинации временного пломбирования зубов материалом AH Temp и последующего использования силера AH Plus, увеличивается сила адгезии последнего к дентину **(Рис. 4, 5)**.

ЗАКЛЮЧЕНИЕ

Временное пломбирование корневого канала препаратами на основе гидроокиси кальция является важным этапом в эндодонтическом лечении зубов. Принимая во внимание, что только хемомеханическая обработка корневых каналов не обеспечивает полноценную стерилизацию вследствие сложной анатомии и устойчивости микроорганизмов в системе корневого канала, требуется их дополнительная дезинфекция высокощелочными препаратами, под действием которых погибает подавляющее большинство патогенных микроорганизмов. Водородный показатель препаратов на основе гидроокиси кальция приближается к 12,5, обеспечивая полн ценную дезинфекцию всех ответвлений в системе корневого канала, проникая в дентинные канальцы на глубину до 300 мкм. При выборе материала для временного пломбирования канала следует обращать внимание на такие свойства, как рентгеноконтрастность, манипуляционные характеристики, позволяющие качественное внесение материала в канал и его выведение по завершению этапа временного пломбирования.

СПИСОК ЛИТЕРАТУРЫ

1. Abdullah M., Yuan-Ling Ng, Gulabivala K., Moles D., Spratt D. Susceptibilities of two Enterococcus faecalis phenotypes to root canal Medications // J. of Endod., № 1, vol. 31. — 2005. — P. 30–36

2. Andersen M, Lund A, Andreasen JO, Andreasen FM (1992) In vitro solubility of human pulp tissue in calcium hydroxide and sodium hypochlorite. Endodontics and Dental Traumatolology 8, 104-8.

3. Athanassiadis B., Abbott P.V., Walsh L.J. // Austr. Dent. J. — 2007. — Mar; 52 (Suppl 1). — S. 64–82.

4. Byström A, Claesson R, Sundqvist G (1985) The antibacterial effect of camphorated paramonochlorophenol, camphorated phenol and calcium hydroxide in the treatment of infected root canals. Endodontics and Dental Traumatology 1, 170-5.

5. Foreman PC, Barnes F (1990). A review of calcium hydroxide. International Endodontic Journal 23, 283-97.

6. Fava LRG (1991). Pastas de hidróxido de cálcio. Consideraões sobre seu emprego clínico. Revista Paulista de Odontologia 13, 36–43.

7. Hasselgren G, Olsson B, Cvek M (1988). Effects of calcium hydroxide and sodium hypochlorite on the dissolution of necrotic porcine muscle tissue. Journal of Endodontics 14, 125-7.

8. Heithersay GS (1975). Calcium hydroxide in the treatment of pulpless teeth with associated pathology. Journal of the British Endodontic Society 8, 74–92.

9. Kakehashi S, Stanley HR, Fitzgerald RJ (1965). The effects of surgical exposures of dental pulps ingerm-free and conventional laboratory rats. Oral Surgery, Oral Medicine, Oral Pathology 20,340-9.

10. Möller AJR, Fabricius L, Dahlēn G, Öhman AE, Heyden G (1981). Infuence on periapical tissues of indigenous oral bacteria and necrotic pulp tissue in monkeys. Scandinavian Journal of Dental Research 89, 475–84.

11. Siqueria Jr. & Lopes H. Mechanisms of antimicrobial activity of calcium hydroxide: a critical review // Int End J. — vol. 32. — 1999. — P. 361–369.

12. Tronstad L (1988). Root resorption etiology, terminology and clinical manifestations. Endodontics and Dental Traumatology 4, 241–52.

13. Антанян А. А. Гидроокись кальция в эндодонтии: обратная сторона монеты.

Критический обзор литературы / А. Антанян // Эндодонтия today. 2007. № 1. С. 59–69.

14. Боровский Е. В. Клиническая эндодонтия.

— М, АО «Стоматология», 1999.

15.Джон С. Роудз. Повторное эндодонтическое