Оценка транспортации корневого канала, степени центрирования инструмента и количества удаленного дентина после использования инструментов ProTaper NEXT® с созданием ковровой дорожки и без неё

Amr M. Elnaghy, BDS, MSc, PhD,
и Shaymaa E. Elsaka, BDS, MSc, PhD†

Кривизна корневого канала является основным фактором риска перелома инструмента из-за напряжений изгиба. Техника инструментальной обработки играет важную роль в устранении напряжения при кручении, которое может значительно возрасти из-за повышенного давления на наконечник, большой зоны контакта между режущими гранями инструмента и стенками корневого канала или в случае, если поперечное сечение канала меньше, чем размер неактивной или нережущей верхушки инструмента. В последнем случае может образоваться зажимной конус, который можно уменьшить, проведя препарирование коронковой части корневого канала и создание ковровой дорожки перед инструментальной обработкой никель-титановыми инструментами. Следовательно, диаметр корневого канала должен быть больше или, по крайней мере, того же размера, что и верхушка первого вращающегося инструмента.

Никель-титановые вращающиеся инструменты PathFile™ (DENTSPLY Maillefer, Швейцария) используются для создания ковровой дорожки. Система состоит из 3 инструментов с размером верхушек 13, 16 и 19 по ISO, .02 конусностью и квадратным поперечным сечением.

На российском рынке скоро ожидается появление нового никель-титанового инструмента для создания ковровой дорожки — PROGLIDER™. Система PROGLIDER™ состоит из 1-го инструмента для создания ковровой дорожки с переменной увеличивающейся конусностью. Инструмент изготавливается из никель-титанового сплава M-Wire™, который повышает его гибкость и сопротивляемость циклическим нагрузкам. PROGLIDER™ поставляется длиной 21, 25 и 31 мм., имеет размер верхушки 16 и конусность .02 мм. Производитель рекомендует использовать PROGLIDER™ для создания ковровой дорожки перед использованием системы ProTaper NEXT® (DENTSPLY Maillefer). Инструменты ProTaper NEXT® имеют прямоугольное поперечное сечение для повышенной прочности и уникального асимметричного вращающегося движения, которое, согласно данным производителя, улучшает режущую эффективность инструмента в корневом канале. Они изготавливаются из никель-титанового сплава M-Wire™ для улучшения гибкости и сопротивляемости циклическим нагрузкам.

Традиционно для оценки инструментальной обработки корневых каналов различными системами никель-титановых инструментов используются различные методы, включая гистологические срезы, пластические модели, серийное изготовление срезов, сканирующую электронную микроскопию (СЭМ), рентгенографические сравнения, силиконовые оттиски инструментально обработанных каналов и микро-компьютерную томографию. Конусно-лучевая компьютерная томография также используется для оценки инструментальной обработки корневых каналов. С помощью этого метода возможно получить изображения до и после применения инструментов без необходимости специальной масштабной подготовки зуба. Более того, качество 3-х мерных снимков, полученных данным методом, превосходит другие техники, что говорит в пользу данного метода для геометрического анализа корневого канала.

Целью данного исследования была оценка и сравнение количества удаляемого дентина, транспортации корневого канала и центрирующей способности системы ProTaper NEXT® с созданием ковровой дорожки и без нее в искривленных корневых каналах под тщательным контролем конусно-лучевой компьютерной томографии.

Материалы и методы

Для этого исследования были отобраны 60 удалённых первых моляров нижней челюсти с двумя отдельными мезиальными каналами и отдельными апикальными отверстиями. Коронковый доступ создавался с помощью высокоскоростного наконечника и бора Endo-Access (DENTSPLY Maillefer).

В мезиально-щёчные каналы вносились K-файлы 10 размера (DENTSPLY Maillefer), изгиб корневого канала оценивался согласно методу Schneider. В исследовании участвовали лишь мезиально-щёчные корневые каналы с изгибом 25°–35°. Дистальные корни с соответствующей частью коронки были отсечены на уровне фуркации с помощью алмазной пилы на низкой скорости (Isomet 1000; Buehler Ltd, Lake Bluff, IL) под водяным охлаждением. Рабочая длина определялась под 10-кратным увеличением операционного микроскопа (Global Surgical, St Louis, MO) путем введения K-файла 10 размера до апикального отверстия корневого канала и вычитания 1 мм. от этого измерения. Корни в произвольном порядке были разделены на 3 экспериментальные группы согласно технике инструментальной обработки: **1 группа** (ковровая дорожка была создана с помощью PROGLIDER™, корневые каналы обрабатывались системой ProTaper NEXT®), **2 группа** (ковровая дорожка была создана с помощью PathFile™, корневые каналы обрабатывались системой ProTaper NEXT®) и **3 группа** (ковровая дорожка отсутствовала, корневые каналы обрабатывались системой ProTaper NEXT®).

Инструментальная обработка корневых каналов

Каналы препарировались согласно инструкциям производителя для каждой системы. Инструменты применялись совместно с электрическим эндомотором (X-Smart™; DENTSPLY Maillefer) с понижающим наконечником 16:1. В качестве любриканта в процессе

инструментальной обработки использовался Glyde (DENTSPLY Maillefer). В 1 группе инструмент PROGLIDER™ (размер 16, .02 конусность) длиной 25 мм. был использован на всю рабочую длину. Затем корневые каналы обрабатывались системой ProTaper NEXT® на всю рабочую длину в следующем порядке: инструмент ProTaper NEXT® X1, затем инструмент ProTaper NEXT® X2. Во 2 группе были использованы инструменты PathFile™ длиной 25 мм. и размером 13, .02 конусности и 16, .02 конусности, соответственно, на всю рабочую длину. Затем корневые каналы обрабатывались системой ProTaper NEXT® на всю рабочую длину в следующем порядке: инструмент ProTaper NEXT® X1, затем инструмент ProTaper NEXT® X2. В 3 группе первым инструментом был использован Protaper® Universal SX (DENTSPLY Maillefer), причем в прямой проекции корневого канала. Затем корневые каналы обрабатывались системой ProTaper NEXT® на всю рабочую длину в следующем порядке: инструмент ProTaper NEXT® X1, затем инструмент ProTaper NEXT® X2. В процессе инструментальной обработки проводилась ирригация корневых каналов 2 мл 5,25% раствора гипохлорита натрия. После окончания препарирования в корневой канал вносился 1 мл 17% ЭДТА на 3 минуты, затем окончательная ирригация 3 мл. гипохлорита натрия. Каждый инструмент использовался для препарирования лишь 3 каналов.

Анализ изображений

Корни зубов устанавливались в специально изготовленный держатель, который удерживал их в заданной позиции до и после инструментальной обработки. Корни располагались перпендикулярно к лучу и сканировались до и после инструментальной обработки с помощью аппарата конусно-лучевой компьютерной томографии, имевшего настройки 120 кВ. и 3–7 мА. Область сканирования составляла 8 см. в диаметре и 8 см. в высоту. Срезы были 800 x 800 пикселей с размером пикселя 0,125 мм.

Измерения по конусно-лучевым компьютерным томограммам.

Все измерения до и после инструментальной обработки мезиально-щёчных корневых каналов проводились с использованием программного обеспечения OnDemand 3D (Cybermed Inc, Irvine, CA). Объём удалённого дентина определялся в кубических миллиметрах для каждого корневого канала путем вычитания объёма дентина обработанного канала от объёма дентина необработанного канала. Транспортация корневого канала и степень центрирования инструмента измерялись на 3 уровнях — 3, 5 и 7 мм. от апикального отверстия с использованием следующих формул:

Степень транспортации корневого канала = (M1 – M2) – (D1 – D2)

Степень центрирования инструмента = (M1 – M2) / (D1 – D2) или (D1 – D2) / (M1 – M2), где M1 — наикратчайшее расстояние от мезиального края корня до мезиального края необработанного канала, M2 — наикратчайшее расстояние от мезиального края корня до мезиального края обработанного канала, D1 — наикратчайшее расстояние от дистального края корня до дистального края необработанного канала и D2 — наикратчайшее расстояние от дистального края корня до дистального края обработанного канала ***(Рис. 1a и 1b)***.

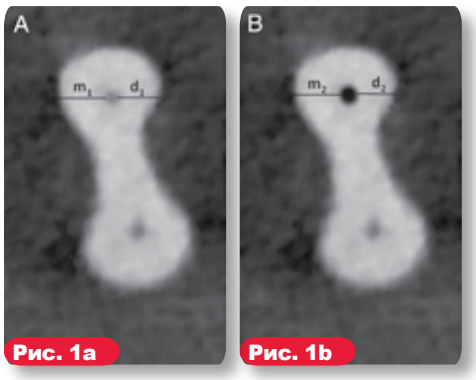

(Рис. 1) Компьютерные томограммы до инструментальной обработки ***(A)*** и после ***(B)*** с соответствующими обозначениями, необходимыми для определения транспортации канала и степени центрирования инструмента.

Статистический анализ

Статистический анализ (SPSS 15.0; SPSS Inc, Chicago, IL) значений транспортации корневого канала и степени центрирования инструмента проводился с использованием одностороннего дисперсионного анализа. Множественные сравнения проводились с использованием критерия Тьюки. Информация по изменению объёма дентина показала непараметрическое распределение. Поэтому, был использован критерий Краскела-Уоллиса для сравнения результатов среди групп. Статистический уровень значимости был установлен на $P < .05$.

Результаты
Количество удалённого дентина

В ***(Таблице №1)*** приведены величины среднего отклонения и среднего квадратичного отклонения количества удалённого дентина для каждой группы. **1 группа** показала наименьший средний объём удаляемого дентина (2,91±1,71 мм.), затем следует **2 группа** (2,97 ±1.15 мм.). **3 группа** без создания ковровой дорожки отметилась наибольшим количеством удалённого дентина (3,03 ±1.78 мм.); однако, не было отмечено значительной разницы в количестве удалённого дентина среди тестируемых групп ($P > .05$).

Транспортация корневого канала и степень центрирования инструмента

В ***(Таблице № 2)*** приведены величины среднего отклонения и среднего квадратичного отклонения транспортации корневого канала и степени центрирования инструмента на 3 изучаемых уровнях для каждой группы. На уровне 7 мм. от апекса отсутствовала значительная разница в транспортации канала среди 3 групп ($P > .05$); однако, на расстоянии 3 и 5 мм 1 группа продемонстрировала значительно меньшее значение транспортации среди всех групп ($P < .05$). Отсутствовала значимая разница в транспортации канала между **2 и 3 группами** ($P>.05$). Данные по степени центрирования инструмента показали, что значительная разница среди тестируемых групп отсутствует ($P > .05$).

Дискуссия

Наилучшие результаты эндодонтического лечения достигаются при сохранении оригинальной формы корневого канала и использовании менее инвазивных способов лечения. Настоящее исследование имело целью оценить эффективность системы ProTaper NEXT® с созданием ковровой дорожки и без неё, используя новую систему PROGLIDER™ и PathFile™ в процессе препарирования искривлённых корневых каналов. Предполагалось, что оценка изменений формы корневого канала после инструментальной обработки — это надёжный способ оценки техники препарирования для сохранения оригинальной формы корневого канала. В настоящем исследовании метод конусно-лучевой компьютерной томографии был использован для сравнения тестируемых групп. Получение изображений с помощью конусно-лучевой компьютерной томографии является неинвазивным и важным методом анализа геометрии корневого канала и анализа рабочих характеристик того или иного инструмента. Используя конусно-лучевую компьютерную томографию, возможно оценить анатомию корневого канала до и после инструментальной обработки корневого канала.

Традиционно искривлённые корневые каналы используются как образцы для подобных научных исследований, поскольку они представляют большие трудности для инструментальной обработки. Таким образом, оценка рабочих характеристик различных систем инструментов коррелирует с их способностью обрабатывать искривлён-

Таблица № 1.

Среднее отклонение ± среднее квадратичное отклонение количества удалённого дентина (мм^3) для тестируемых групп и статистического анализа.

Группа №	Среднее отклонение ± среднее квадратичное отклонение	Величина *P*
1	2,91±1,71	.773
2	2,97 ±1.15	
3	3,03 ±1.78	

Таблица № 2.

Среднее отклонение ± среднее квадратичное отклонение транспортации (мм.), степени центрирования для тестируемых групп и статистического анализа.

Уровень	Характеристика	Группа			Величина *P*
		№1	№2	№3	
3 мм.	Транспортация	0,05 ± 0,02	0,07 ± 0,03	0,10 ± 0,05	.004
	Степень центрирования	0,55 ± 0,12	0,53 ± 0,18	0,46 ± 0,14	.116
5 мм.	Транспортация	0,07 ± 0,03	0,09 ± 0,05	0,14 ± 0,07	.001
	Степень центрирования	0,52 ± 0,16	0,49 ± 0,19	0,42 ± 0,15	.193
7 мм.	Транспортация	0,15 ± 0,07	0,17 ± 0,08	0,19 ± 0,09	.251
	Степень центрирования	0,39 ± 0,11	0,37 ± 0,12	0,35 ± 0,14	.583

ные каналы, а также с их способностью сохранять оригинальную анатомию корневого канала, в том числе его кривизну. В настоящем исследовании было выбрано 3 уровня: 3, 5 и 7 мм. Эти цифры соответствуют апикальной, средней и коронковой третям корневого канала, где часто имеется кривизна и высок риск ошибок. Коронковая часть зуба, соответствующая мезиальным корням, была сохранена, чтобы условия были максимально приближены к клиническим, а именно препятствие со стороны цервикального дентина создаёт нежелательное напряжение или сопротивление в процессе инструментальной обработки.

Было подтверждено, что коронковое расширение и предварительное расширение всего канала являются ключевыми процедурами, позволяющими безопасно использовать никель-титановые вращающиеся инструменты в искривленных корневых каналах, поскольку эти процедуры облегчают путь инструмента до апекса, уменьшая любое коронковое сопротивление или перенаправляя инструменты апикально. В настоящем исследовании не было отмечено значительной разницы среди тестируемых групп в отношении объёма удаляемого дентина. Однако, 3 группа, где использовался только ProTaper NEXT® без создания ковровой дорожки, показала наибольшее среднее количество удалённого дентина по сравнению с другими тестируемыми группами. Было зарегистрировано, что ProTaper NEXT® X2 работает на максимальном торке, и особое внимание должно уделяться использованию X2, поскольку этот инструмент имеет значительную зону контакта со стенками корневого канала. С другой стороны, инструменты ProTaper NEXT® продемонстрировали меньшее удаление дентина при создании ковровой дорожки с помощью PROGLIDER™ или PathFile™. И несмотря на то, что **1 группа** (PROGLIDER™ / ProTaper NEXT®) показала меньшее количество удаляемого дентина по сравнению со **2 группой** (PathFile™ / ProTaper NEXT®), эта разница была незначительной. Различия кроются в процессе производства: система PROGLIDER™ изготавливается из сплава M-Wire™, дающего инструменту большую гибкость и сопротивление циклической усталости.

Создание ковровой дорожки улучшает работу инструментов ProTaper NEXT®. Сообщалось, что препарирование ковровой дорожки позволяет сохранить ход корневого канала на протяжении всей рабочей длины, избегая, таким образом, чрезмерного заклинивания инструмента в корневом канале. Помимо этого, предварительное расширение корневого канала снижает вероятность процедурных ошибок, таких как транспортация и образование ступенек. В настоящем исследовании на уровне 3 и 5 мм. **1 группа** показала наименьшее среднее значение транспортации среди остальных групп. Полученные данные исследования могут объясняться созданием ковровой дорожки с помощью системы PROGLIDER™, которая снижает нагрузку на ProTaper NEXT® в процессе инструментальной обработки. Также в системах инструментов ProTaper NEXT® и PROGLIDER™ используется инновационный никель-титановый сплав M-Wire™. Производитель рекомендует использовать инструмент PROGLIDER™ после использования K-файла размера 10.

С другой стороны, на уровне 7 мм. отсутствовала значимая разница в транспортации канала среди тестируемых групп. Было сделано заключение, что апикальная транспортация более 300 µm может иметь негативный эффект на апикальное запечатывание во время обтурации. В настоящем исследовании ни одна из тестируемых групп не превысила данную отметку.

Что касается степени центрирования инструментов, не было отмечено значительной разницы между ProTaper NEXT®, PathFile™ и PROGLIDER™. Сообщалось, что никель-титановые вращающиеся инструменты PathFile™ сохраняют оригинальную анатомию корневого канала, вызывают меньше отклонений от хода корневого канала, и снижают постоперационную боль, способствуя скорейшему освобождению от симптомов, потому что количество инструментов, достигающих апикального отверстия и время на апикальную инструментальную обработку значительно снижены по сравнению с ручными инструментами из нержавеющей стали. Использование систем

PROGLIDER™ и PathFile™ для создания ковровой дорожки помогло создать более центрированный канал с большим количеством остаточного дентина. В настоящем исследовании было отмечено, что несколько клюющих движений было достаточно для достижения рабочей длины инструментами ProTaper NEXT® с предварительным созданием ковровой дорожки. Это позволяет предположить, что в будущем снизится количество неправильных направлений инструмента и транспортации.

В заключение хочется отметить, что использование К-файла малого размера и последующее использование более гибкого и менее конусного PROGLIDER™ может сохранить форму корневого канала и, таким образом, улучшить инструментальную обработку инструментами ProTaper NEXT®. **1 группа** имела наилучшие рабочие характеристики и немного отклонений по сравнению со **2 и 3 группами**.

gutta•core™

Обтуратор с поперечно-сшитым гуттаперчевым носителем

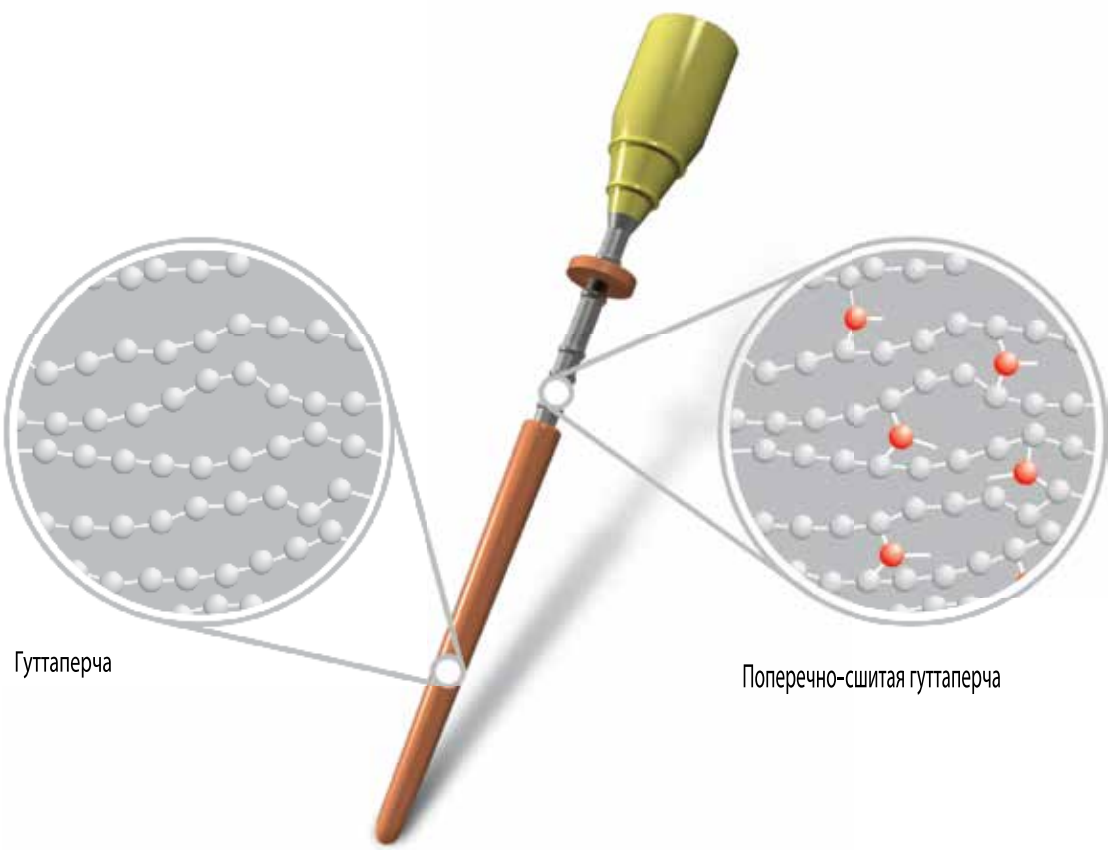

- Превосходная 3D обтурация
- Лёгкость в случаях перелечивания
- Простота при подготовке канала под штифт

Регистрационное удостоверение №РЗН 2013/892

WE KNOW ENDO.

DENTSPLY MAILLEFER