



Д-р Коуи

Джонатан Коуи — стоматолог, специализирующийся в эндодонтии, ведущий частную практику в Бате (Великобритания).

В течение последнего десятилетия он работал в области эндодонтии и получил диплом по эндодонтии в Королевской больнице Лондона, после чего прошел специализированное обучение по эндодонтии в Королевском колледже Лондона.

Помимо клинической работы д-р Коуи активно занимается преподавательской деятельностью. Он проводит множество практических курсов в рамках образовательного проекта «Современная эндодонтия» и работает клиническим демонстратором в магистратуре по эндодонтии в Королевском колледже Лондона. На своих практических занятиях д-р Коуи всегда акцентирует мысль о необходимости сохранения зубов, и в частности, о бережном сохранении дентина.

Джонатан Коуи и его коллега Люка Моранцони были одними из первых клиницистов, начавшими проводить комплексную подготовку стоматологов по эндодонтии и восстановительному лечению в рамках интенсивных коротких курсов.

Сложный случай с длинными кальцифицированными каналами

Пациент

Пациент 48 лет
Зуб: моляр нижней челюсти

Основная жалоба

Дискомфорт при накусывании в области первого моляра нижней челюсти слева (после обострения с отеком)

Анамнез

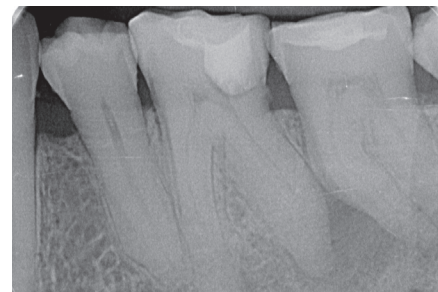
Отсутствует

Диагностика

Чувствительность при пальпации и перкуссии, но без подвижности

Диагноз

Периапикальный радиолуцентный очаг на дистальном корне и расширение периодонтального пространства в проекции верхушки медиального корня.



Предоперационная рентгенограмма

«Система TruNatomy® позволяет сохранить исходную анатомию канала без ущерба качеству ирригации»

План лечения

Создание полости доступа через дистальную реставрацию позволяет получить доступ с сохранением перицервикального дентина мезиально.

Препарирование проводилось по алгоритму базовой последовательности системы TruNatomy®.

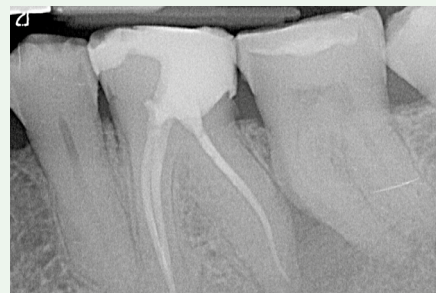
Ирригация 5,25% раствором гипохлорита натрия на протяжении всей процедуры с помощью ирригационной иглы TruNatomy®.

Обтурация с помощью гуттаперчи TruNatomy® Prime и AH Plus®. Техника вертикальной компактки горячей гуттаперчи.

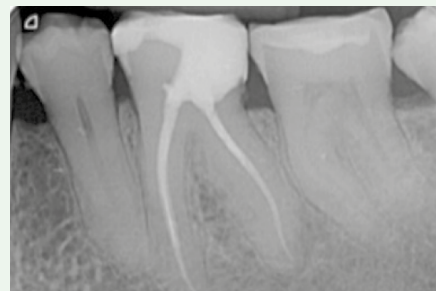Прямая реставрация с использованием матриц Palodent® Plus, SDR® и Neo Spectra™ ST.

В данном случае выбор системы TruNatomy® обусловлен возможностью эндодоступа ко всем каналам через кариозную полость без чрезмерного расширения, что позволило сохранить перицервикальный дентин на мезиальном участке, где реставрация была минимальна.

Контроль через 14 месяцев подтвердил успех лечения. Окончательная реставрация была выполнена с использованием керамической онлей-вкладки с глубоким восстановлением, что позволило свести к минимуму препарирование дентина и тем самым исключить уменьшение толщины дентина у основания бугра.



Рентгенограмма после лечения



Контроль через 14 месяцев показал улучшение рентгенопрозрачности периапикальной области

ООО «Дентсплай Сирона»

115035, Россия, г. Москва, Овчинниковская наб.,
д. 18/1, стр. 2, помещение 3Н

Телефон +7 (495) 725-10-87

